DIU Infections ostéo-articulaires – Lyon, décembre 2022

IOA complexes du crâne

Florent Valour

Service des maladies infectieuses et tropicales – CRIOAc
Hospices Civils de Lyon

CIRI, INSERM U1111 – Faculté de médecine Lyon Sud Charles Mérieux
Université Claude Bernard Lyon 1

Cadres nosologiques

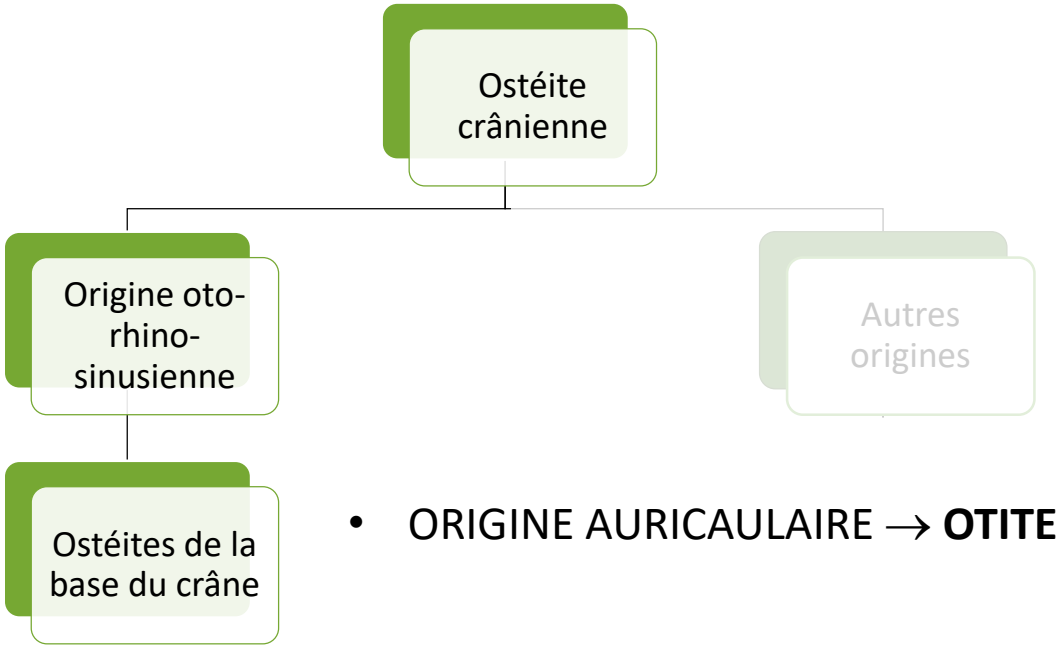

- ORIGINE AURICAULAIRE → **OTITE MALIGNE EXTERNE**

Mortazavi, World Neurosurg 2017

Otite externe maligne : épidémiologie

Incidence : 0,2 / 100 000 / an

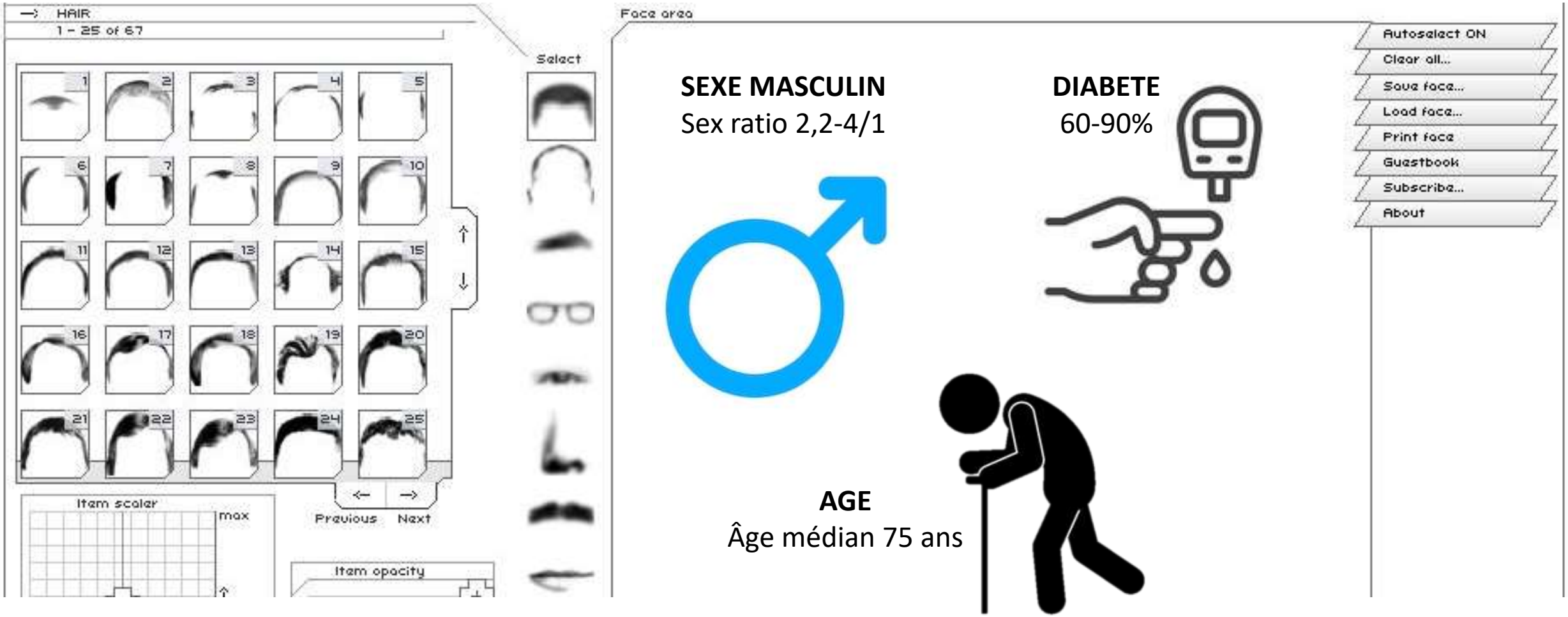

Pulcini 2012 – Johnson 2014 – Rubin, 2004 – Cheng 2019 – Danjou 2022

Otite externe maligne : présentation clinique

OTITE MALIGNE EXTERNE → **OSTEITE CHRONIQUE DE LA BASE DU CRÂNE**

Otalgie (97%)
Otorrhées (79%)
Hypoacousie
Douleurs ATM

PFP (20-25%)

CAE : otite externe, tissus de granulation, polype

Céphalées
Complications (thrombose, méningite, abcès, otorragie …)

Paralysies nerfs crâniens VI, IX, X, XI (atteinte du clivus)

CAE : normal

Pulcini 2012 – Johnson 2014 – Rubin, 2004 – Clark 2009

Otite externe maligne : imagerie

Objectifs

- Diagnostic positif : ostéolyse +++, infiltration tissus mous
- Bilan d'extension
- Complications loco-régionale dont vasculaires
- Diagnostic différentiel tumoral

TDM +/- IRM

Chapman 2021 – Peleg 2007 – Sudhoff 2008 – Al-Noury 2011 – Grandis 1995 – Ismail 2004 – Lee 2011 – Goh 2017

Otite externe maligne : imagerie

Objectifs

- Diagnostic positif : ostéolyse +++, infiltration tissus mous
- Bilan d'extension
- Complications loco-régionale dont vasculaires
- Diagnostic différentiel tumoral

TDM +/- IRM

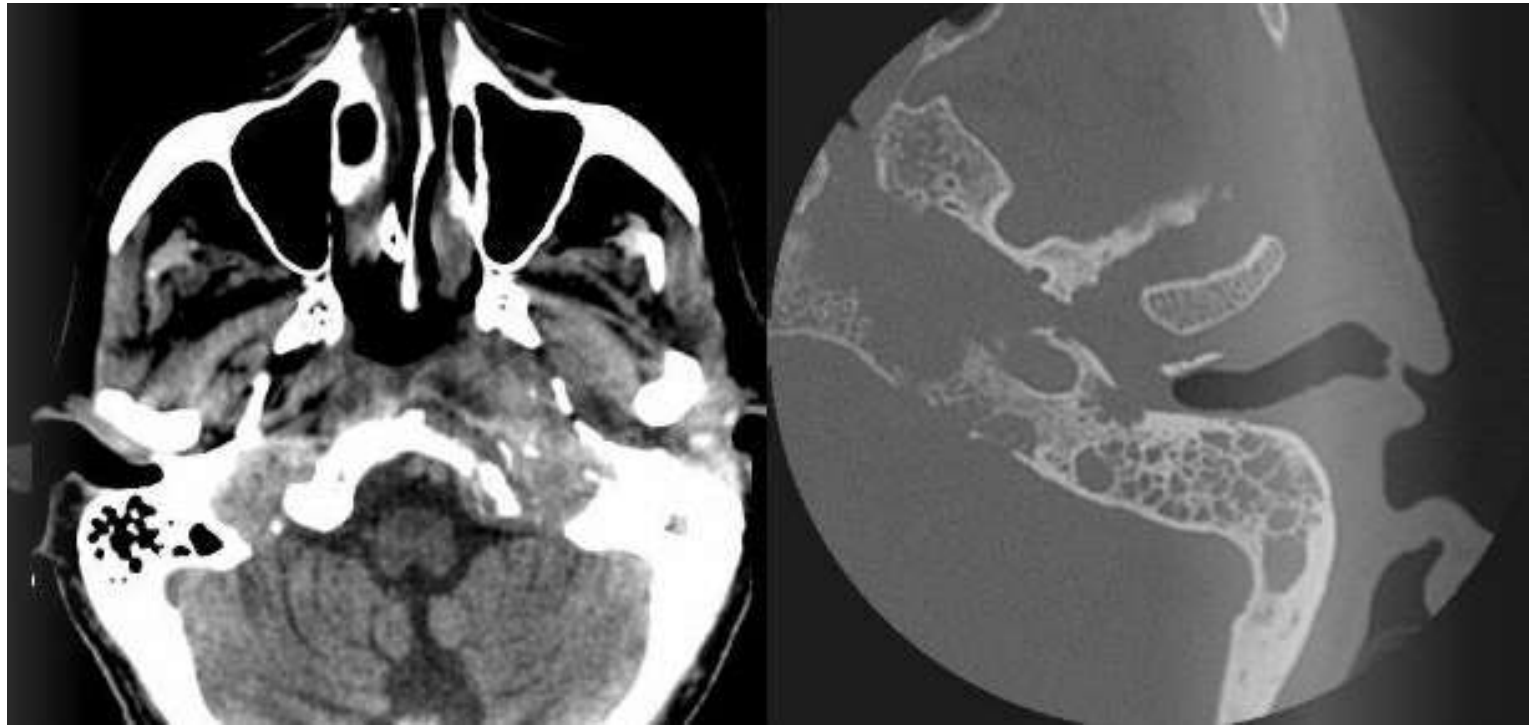

OME + OCBC
Lyse du clivus

Otite externe maligne : imagerie

Objectifs

- Diagnostic positif : ostéolyse +++, infiltration tissus mous
- Bilan d'extension
- Complications loco-régionale dont vasculaires
- Diagnostic différentiel tumoral

TDM +/- IRM

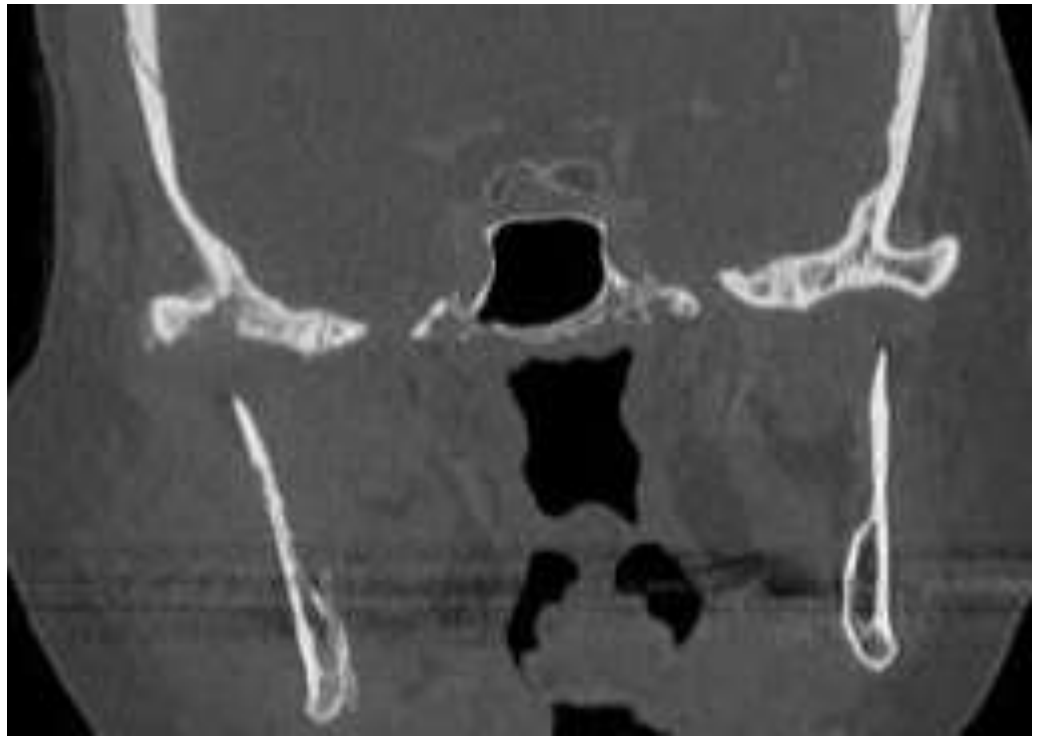

OCBC
Atteinte ATM

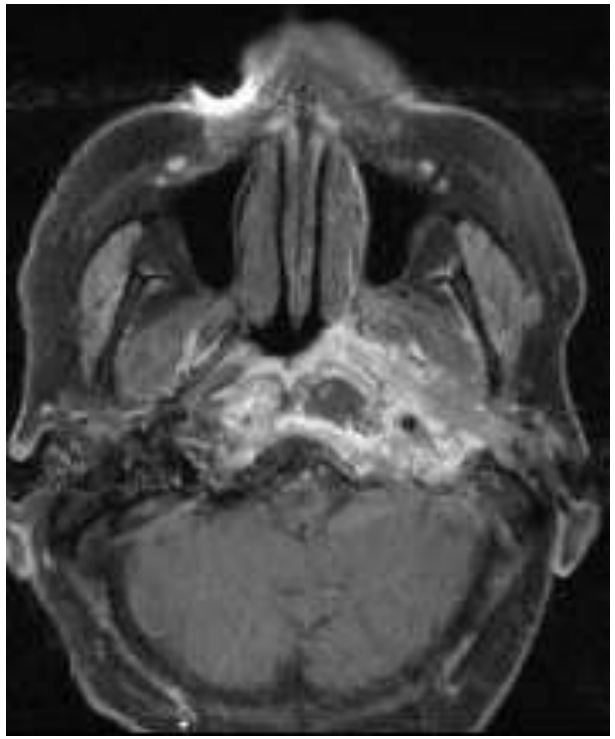

OCBC
Collection
pré-rachidienne

Otite externe maligne : imagerie

Objectifs

- Diagnostic positif : ostéolyse +++, infiltration tissus mous
- Bilan d'extension
- Complications loco-régionale dont vasculaires
- Diagnostic différentiel tumoral

TDM +/- IRM

Imagerie nucléaire

- Scintigraphie osseuse : peu spécifique, Se 71-85%, faible résolution, non évalué pour le suivi
- Leucocytes marqués : peu évaluée
- PET-TDM : Se 97%, Sp 93%, VPP 98%, VPN 98%

Chapman 2021 – Moss 2019 – Mehrotra 2011 – Kulkami 2020

Otite externe maligne : microbiologie

- Prélèvement CAE : écoulement, tissu de granulation, polype (contributif si *P. aeruginosa*)
- Biopsies osseuses chirurgicales : rarement réalisables

***Pseudomonas aeruginosa* > 95%**

Staphylococcus aureus

Entérobactéries

Candida

Aspergillus

…

superficial swabs (n=52), surgical biopsies (n=13)

Total number of analysed specimen		65
Bacterial culture positive*		
Pseudomonas aeruginosa		44
Methicillin-susceptible Staphylococcus aureus		3
Enterococcus faecalis		2
Enterobacterales	*Proteus mirabilis*	1
	Citrobacter koseri	1
	Enterobacter cloacae	1
Achromobacter xylosidans		1
Brevibacterium luteolum		1
Streptococcus pneumoniae		1
Bacteroides fragilis		1
Fungal culture positive*		
Candida parapsilosis		5
Aspergillus flavus		3
Candida albicans		1
Negative culture		
Negative cultures		9

*Could be multiple.

Otite externe maligne : prise en charge

Principalement MEDICALE – Non codifiée, données descriptives

BETA-LACTAMINE ANTI-PSEUDOMONAS

CIPROFLOXACINE +++

Guérison historique :
- 1970 : 50%
- Béta-lactamines : 80%
- Ciprofloxacine : > 90%

Intérêt d'une bithérapie ? Durée de bithérapie ? Durée totale de traitement ?

ATB TOPIQUE : <u>aucun intérêt</u>

OXYGENOTHERAPIE HYPERBARRE

Efficacité non démontrée – A discuter pour les formes réfractaires

Pulcini 2012 – Clark 2009 – Pichon 2020 – Phillips 2013

Otite externe maligne : prise en charge

Necrotizing external otitis: analysis of relapse risk factors in 66 patients managed during a 12 year period

William Danjou [1*], Paul Chabert[1], Thomas Perpoint[1], Pierre Pradat[2], Patrick Miailhes[1], André Boibieux[1], Agathe Becker[1], Carine Fuchsmann[3], Frédéric Laurent[4], Stephane Tringali[5,6], Sandrine Roux[1], Claire Triffault-Fillit[1], Florent Valour[1,6,7] and Tristan Ferry[1,6,7] on behalf of the Lyon Bone and Joint Infection Study Group†

Chirurgie : 12%

Bithérapie initiale : 95%

- béta-lactamine : 100%
- Ciprofloxacine : 68%

Durée béta-lactamine : 7,5 sem (6-11)
Durée totale de traitement : 10 sem (6-14)

Otite externe maligne : prise en charge

Necrotizing external otitis: analysis of relapse risk factors in 66 patients managed during a 12 year period

William Danjou [1*], Paul Chabert[1], Thomas Perpoint[1], Pierre Pradat[2], Patrick Miailhes[1], André Boibieux[1], Agathe Becker[1], Carine Fuchsmann[3], Frédéric Laurent[4], Stephane Tringali[5,6], Sandrine Roux[1], Claire Triffault-Fillit[1], Florent Valour[1,6,7] and Tristan Ferry[1,6,7] on behalf of the Lyon Bone and Joint Infection Study Group†

Chirurgie : 12%

Bithérapie initiale : 95%
- béta-lactamine : 100%
- Ciprofloxacine : 68%

Durée béta-lactamine : 7,5 sem (6-11)
Durée totale de traitement : 10 sem (6-14)

4 décès (non liés à l'infection)

25% de récidive
FR : OEM fongique (aHR 10,8 – *p*=0,01)

<u>Durée ATB : aHR 0,8/sem (*p*=0,01)</u>

Otite externe maligne : prise en charge

Necrotizing external otitis: analysis of relapse risk factors in 66 patients managed during a 12 year period

William Danjou [1*], Paul Chabert[1], Thomas Perpoint[1], Pierre Pradat[2], Patrick Miailhes[1], André Boibieux[1], Agathe Becker[1], Carine Fuchsmann[3], Frédéric Laurent[4], Stephane Tringali[5,6], Sandrine Roux[1], Claire Triffault-Fillit[1], Florent Valour[1,6,7] and Tristan Ferry[1,6,7] on behalf of the Lyon Bone and Joint Infection Study Group†

Chirurgie : 12%

Bithérapie initiale : 95%
- béta-lactamine : 100%
- Ciprofloxacine : 68%

Durée béta-lactamine : 7,5 sem (6-11)
Durée totale de traitement : 10 sem (6-14)

Données littérature :

Mortalité 10%
- Diabète
- Paralysie faciale
- Âge > 70 ans

Johnson 2014 – Stern Shavil 2016

Otite externe maligne : suivi

- **CLINIQUE +++**
- TDM : retard voire absence de normalisation de la lyse corticale, amélioration infiltration TM
- IRM : anomalies de signal persistantes, switch vers profil cicatriciel (isoT1, hypoT2, gado –)
- Scintigraphie aux leucocytes : Se 86% - Sp 75%
- PET-scan : Se 43% - Sp 100%

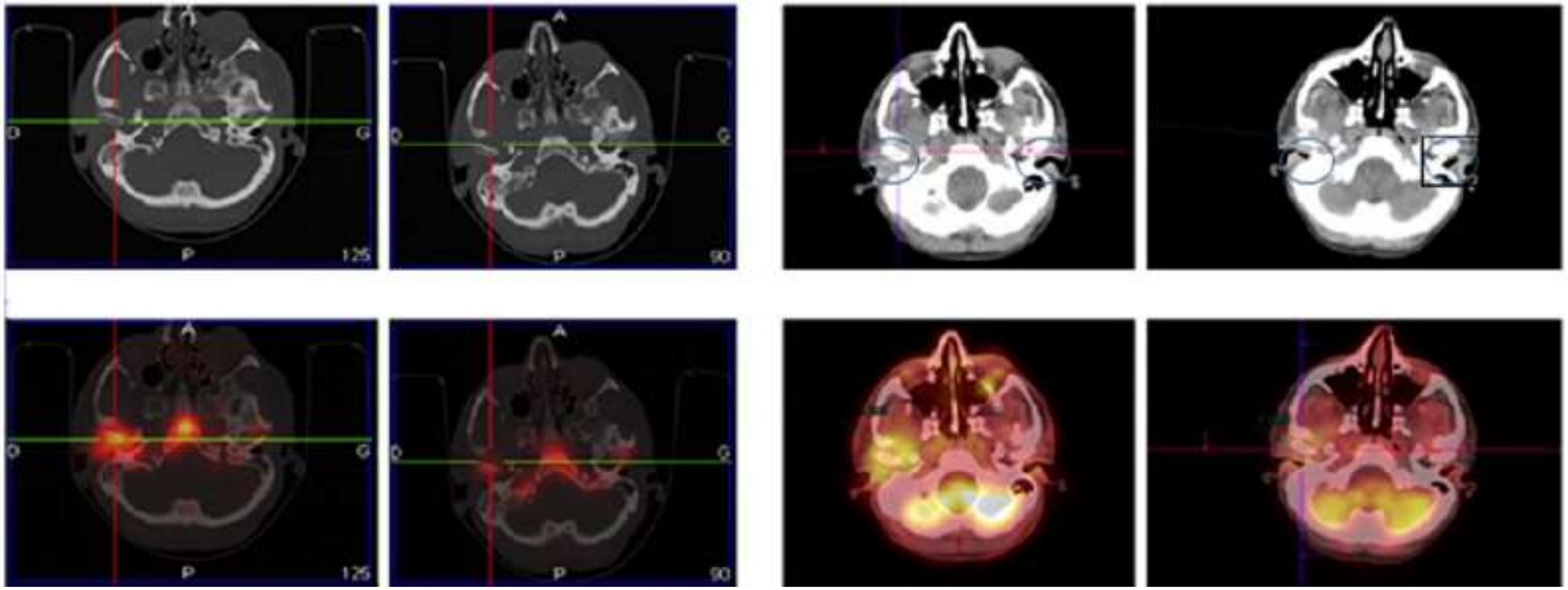

Vion 2020 – Shavit 2018 – Al-Noury 2011

Cadres nosologiques

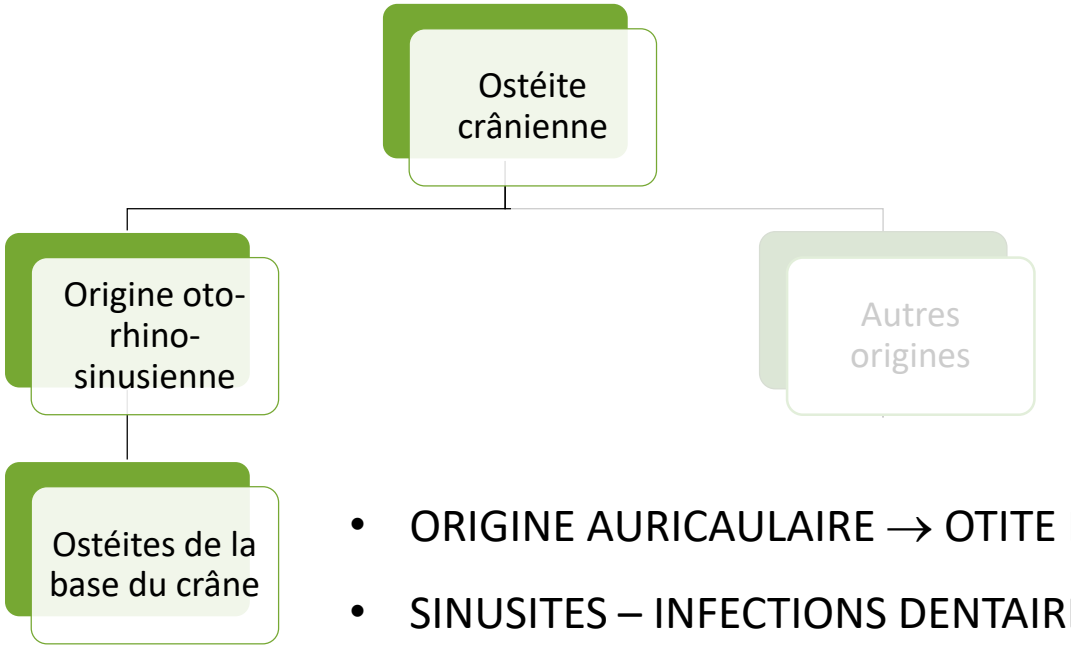

- ORIGINE AURICAULAIRE → OTITE MALIGNE EXTERNE
- SINUSITES – INFECTIONS DENTAIRES → **OSTEITES CENTRALES DE LA BASE DU CRÂNE**

Cadres nosologiques

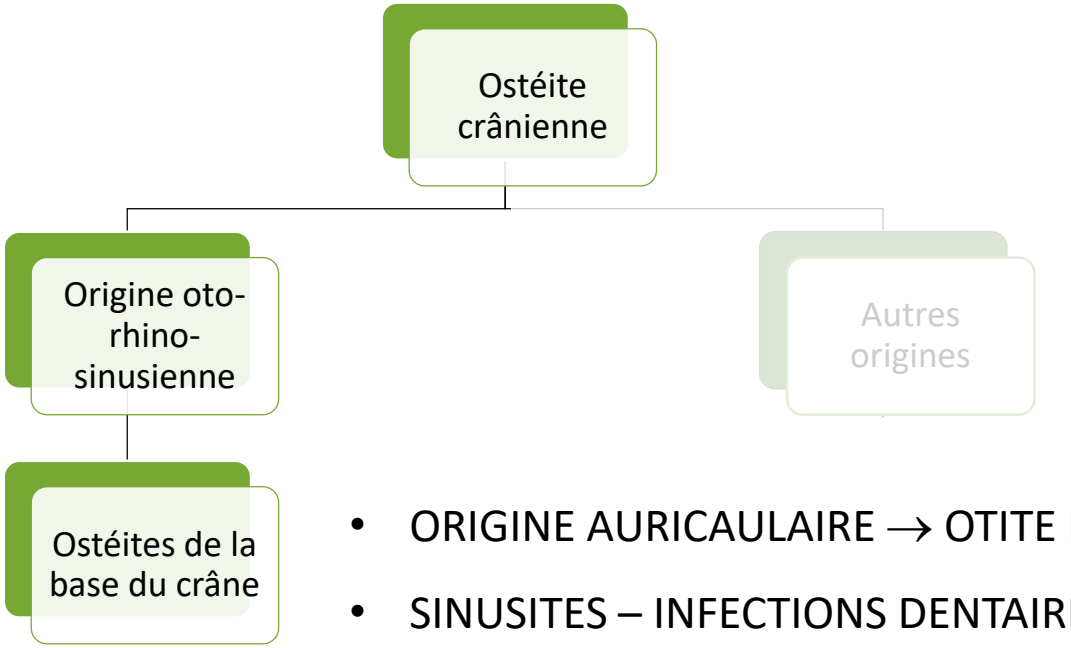

- ORIGINE AURICAULAIRE → OTITE MALIGNE EXTERNE
- SINUSITES – INFECTIONS DENTAIRES → **OSTEITES CENTRALES DE LA BASE DU CRÂNE**

Point de départ

- Sinusien
- Dentaire

Ostéites sinusiennes : microbiologie

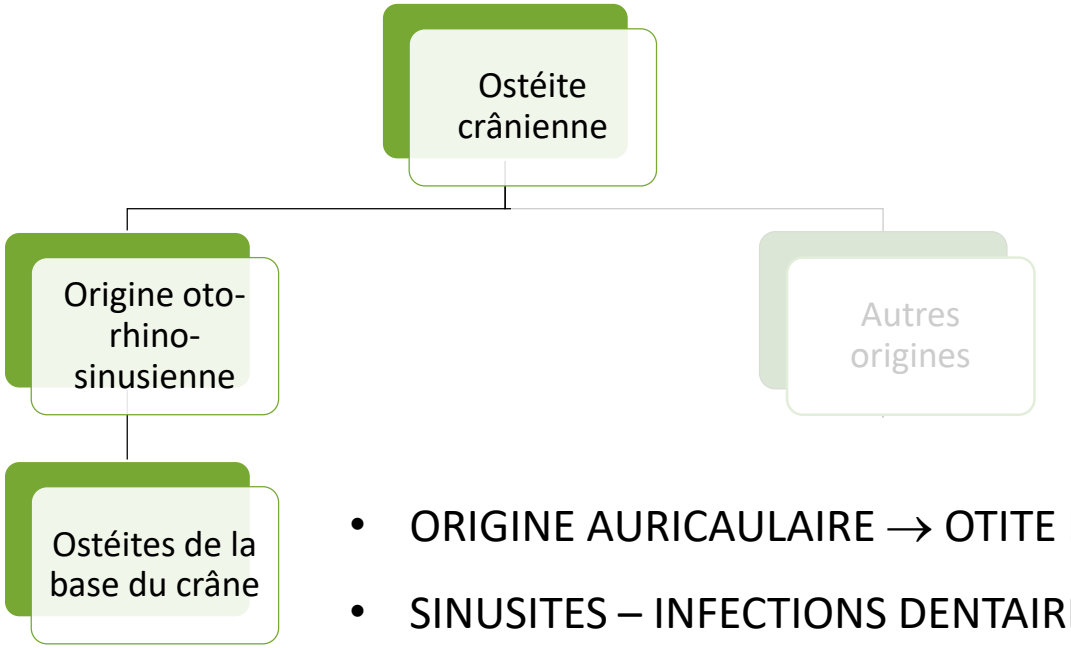

- ORIGINE AURICAULAIRE → OTITE MALIGNE EXTERNE
- SINUSITES – INFECTIONS DENTAIRES → **OSTEITES CENTRALES DE LA BASE DU CRÂNE**

Point de départ
- Sinusien
- Dentaire

Microbiologie
- Pneumocoque, Hi
- Flore oro-pharyngée
- *S. aureus*
- Fongique

Ostéites sinusiennes : imagerie

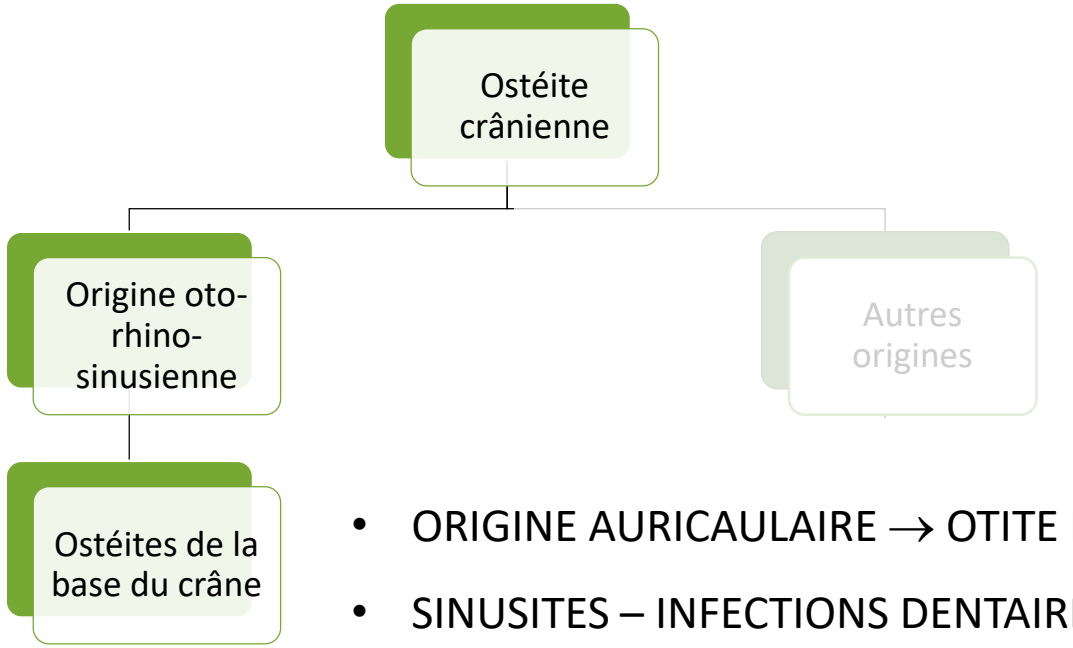

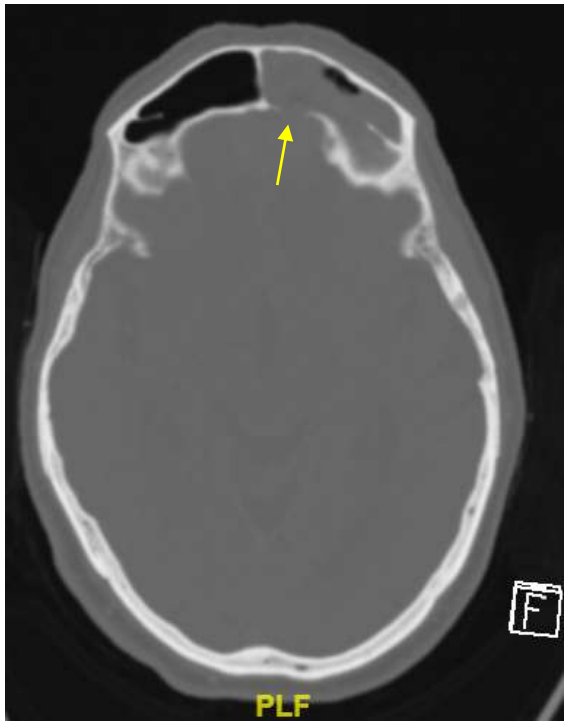

- ORIGINE AURICAULAIRE → OTITE MALIGNE EXTERNE
- SINUSITES – INFECTIONS DENTAIRES → **OSTEITES CENTRALES DE LA BASE DU CRÂNE**

Point de départ
- Sinusien
- Dentaire

Microbiologie
- Pneumocoque, Hi
- Flore oro-pharyngée
- *S. aureus*
- Fongique

Imagerie : TDM +++
- Lyse osseuse
  Extension intra-crânienne, thrombose

Ostéites sinusiennes : imagerie

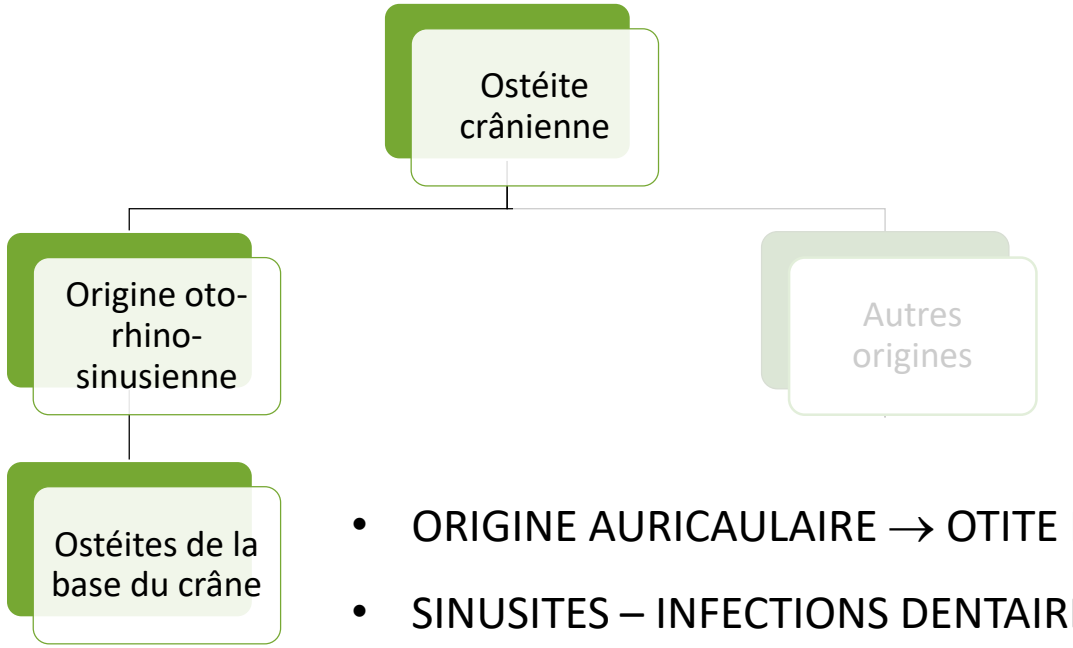

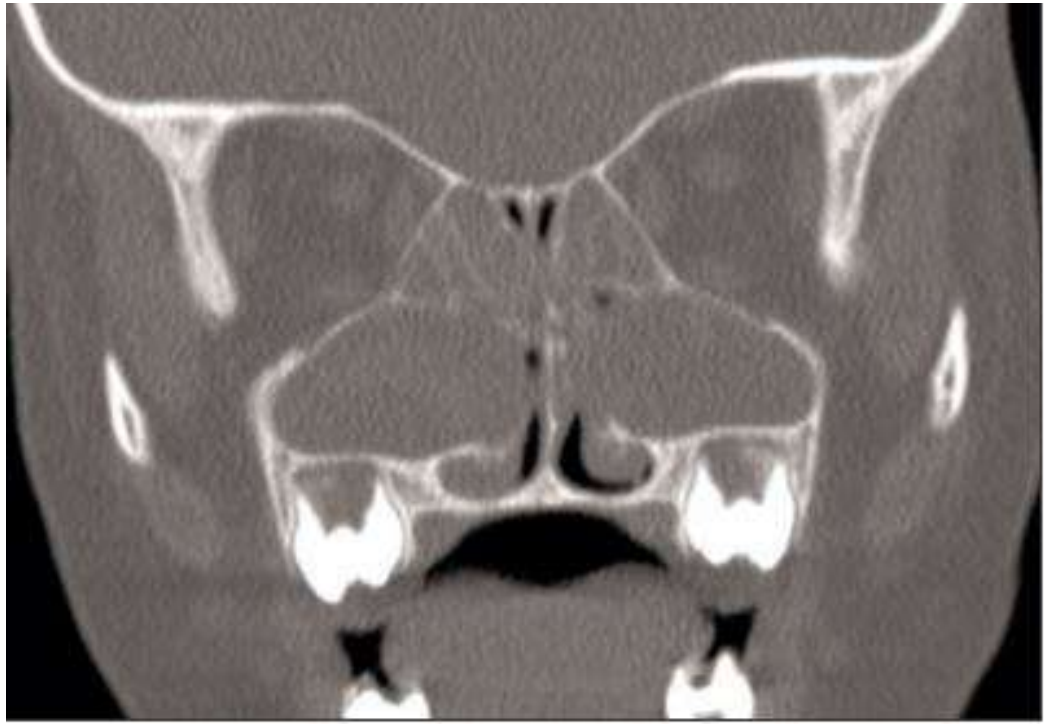

- ORIGINE AURICAULAIRE → OTITE MALIGNE EXTERNE
- SINUSITES – INFECTIONS DENTAIRES → **OSTEITES CENTRALES DE LA BASE DU CRÂNE**

Point de départ
- Sinusien
- Dentaire

Microbiologie
- Pneumocoque, Hi
- Flore oro-pharyngée
- *S. aureus*
- Fongique

Imagerie : TDM +++
- Lyse osseuse
  Extension intra-crânienne, thrombose
- ⚠ D≠ os « soufflé »
  hyperpression sinusites chroniques

Ostéites sinusiennes : prise en charge

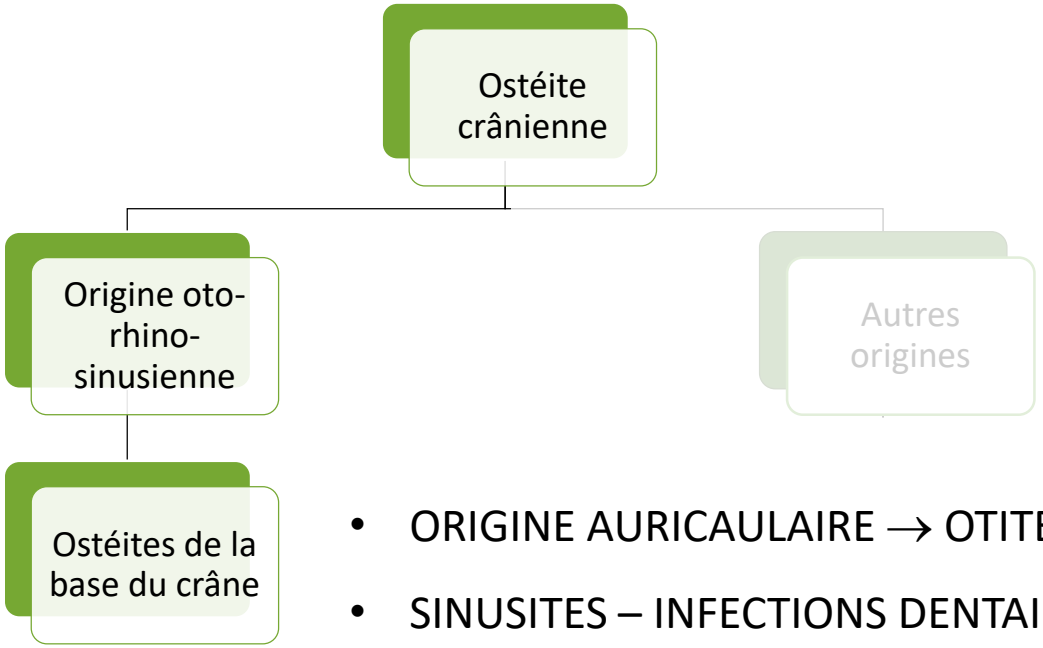

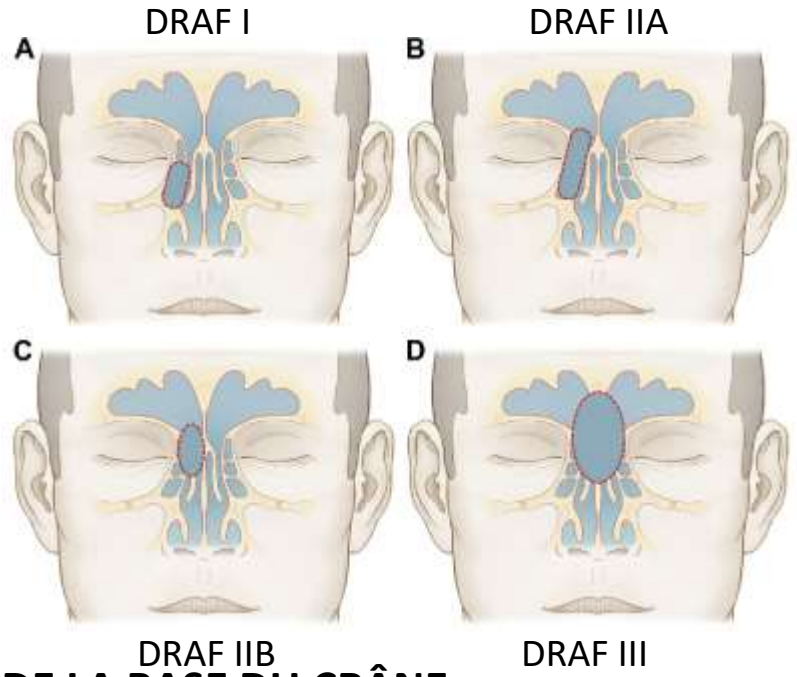

- ORIGINE AURICAULAIRE → OTITE MALIGNE EXTERNE
- SINUSITES – INFECTIONS DENTAIRES → **OSTEITES CENTRALES DE LA BASE DU CRÂNE**

Point de départ
- Sinusien
- Dentaire

Microbiologie
- Pneumocoque, Hi
- Flore oro-pharyngée
- *S. aureus*
- Fongique

Imagerie : TDM +++
- Lyse osseuse
  ⚠ D≠ os « soufflé » hyperpression sinusites chroniques
- Extension intra-crânienne, thrombose

Prise en charge
- Abord ORL
  Prélèvements
- Abord neurochir ?
- ATB ciblée 6 sem

Cadres nosologiques

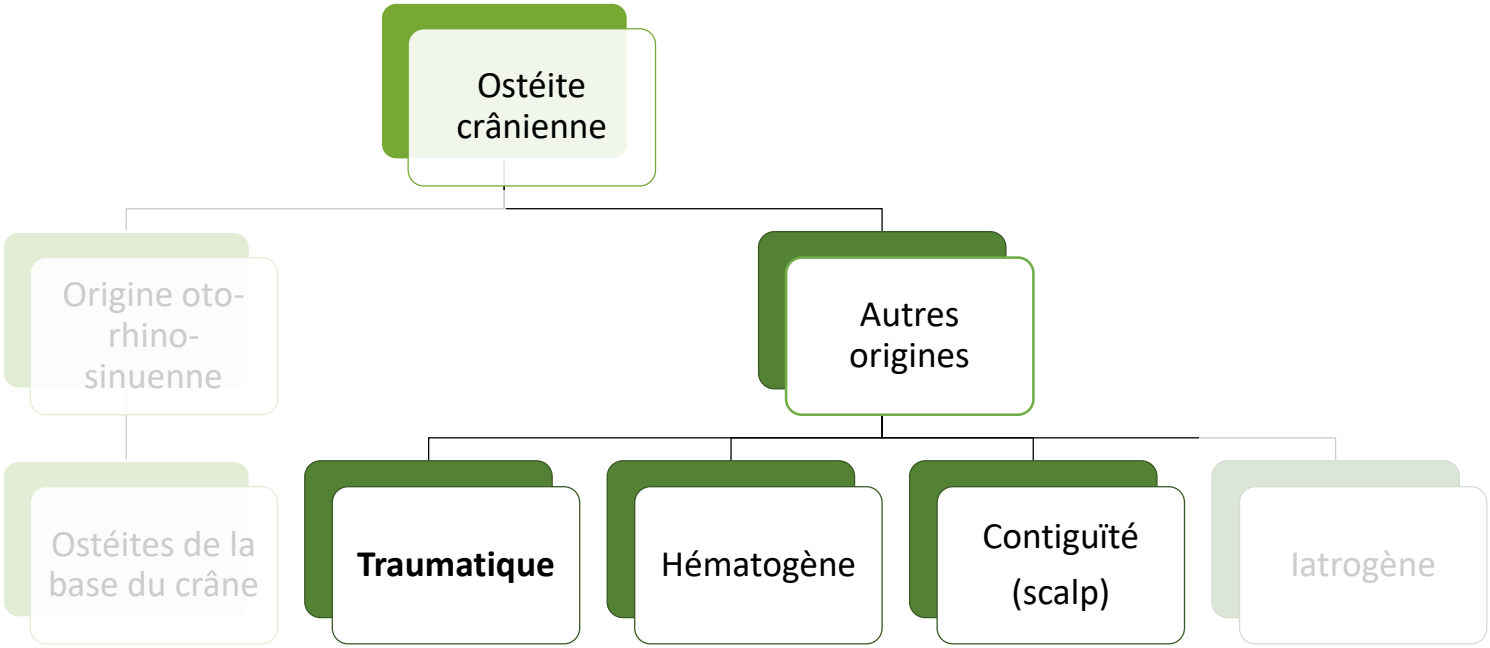

Cadres nosologiques

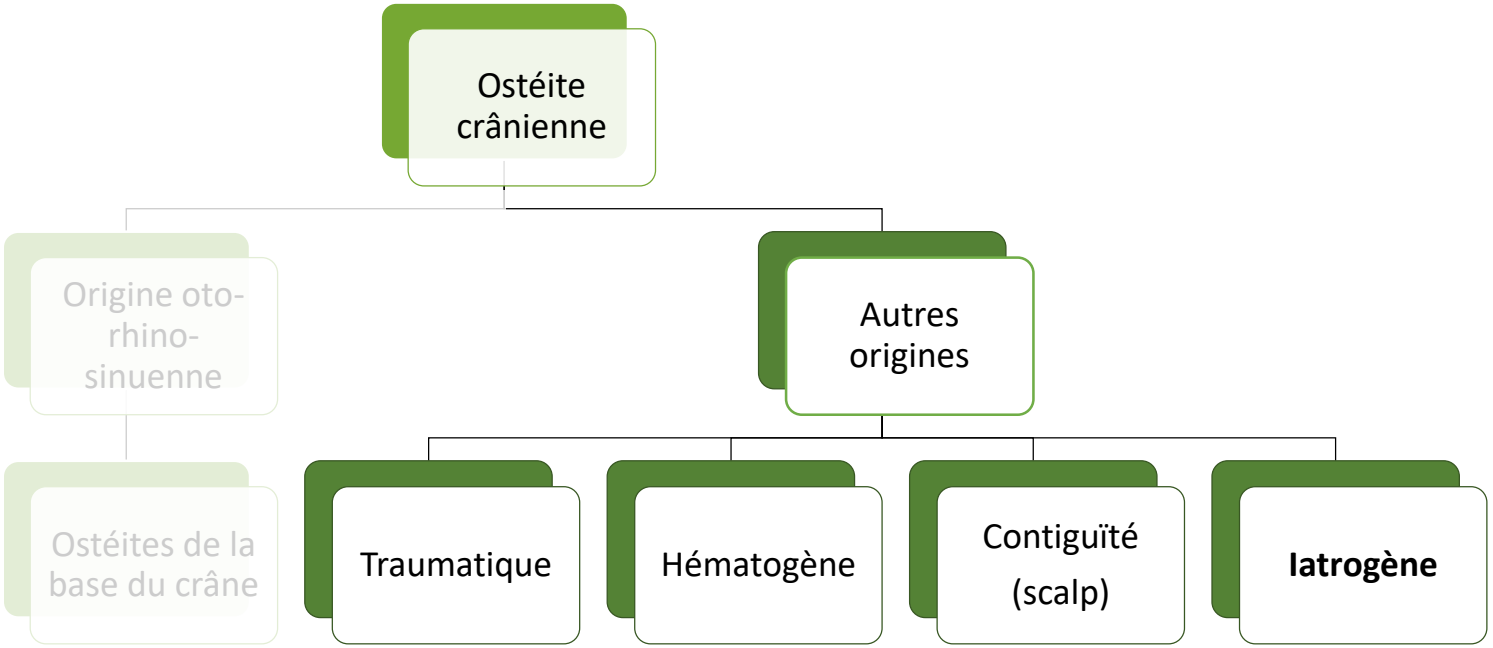

1e cause
Ostéite sur volet crânien

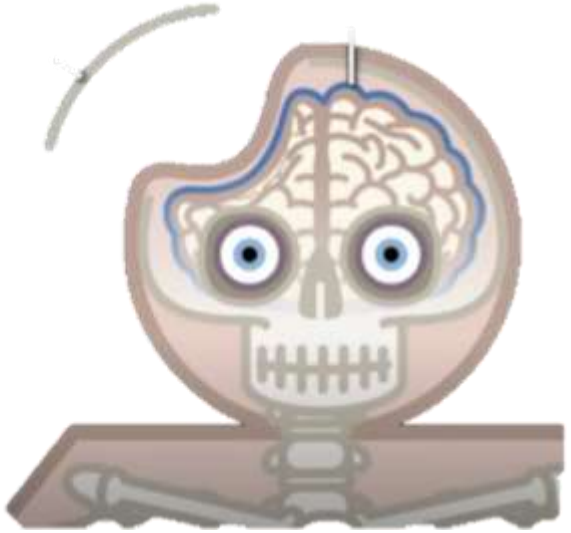

Mortazavi, World Neurosurg 2017

Infection sur volet crânien : présentation clinique

Série CRIOAc Lyon : 118 patients

Délai d'apparition des symptômes : 7,4 sem (3,1-22)
Précoce (<3 ms) / retardée / tardive (>1 an) : 50% - 25% - 25%

Fièvre : 25%

Troubles cicatriciels : 80%
Fistule : 37%

Tb fonctions sup : 26%
Déficit neuro : 11%

CRP > 10 mg/L : 64%

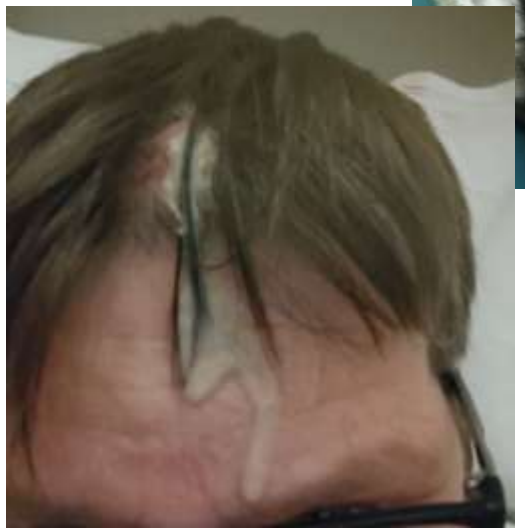

Copyright © 2015 The Canadian Journal of Neurological Sciences Inc.

The Absence of Fever or Leukocytosis Does Not Exclude Infection Following Cranioplasty

Fady Girgis, Brian P. Walcott, Churl-Su Kwon, Sameer A. Sheth, Wael Asaad, Brian V. Nahed, Emad N. Eskandar and Jean-Valery Coumans

Dashti, Neurosurg focus 2008

Infection sur volet crânien : imagerie

Série CRIOAc Lyon : 118 patients

Ostéolyse : 26 (23,4%)

Empyème : 34 (30,6%)

Abcès : 35 (29,7%)

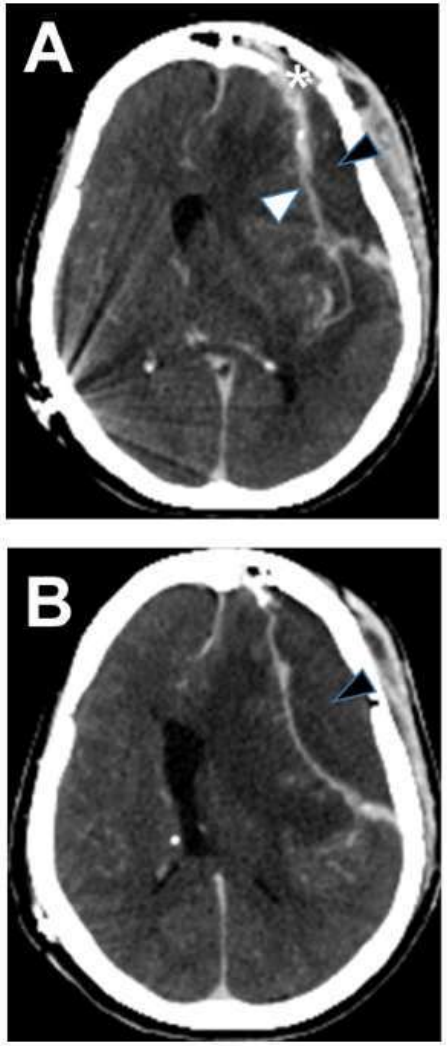

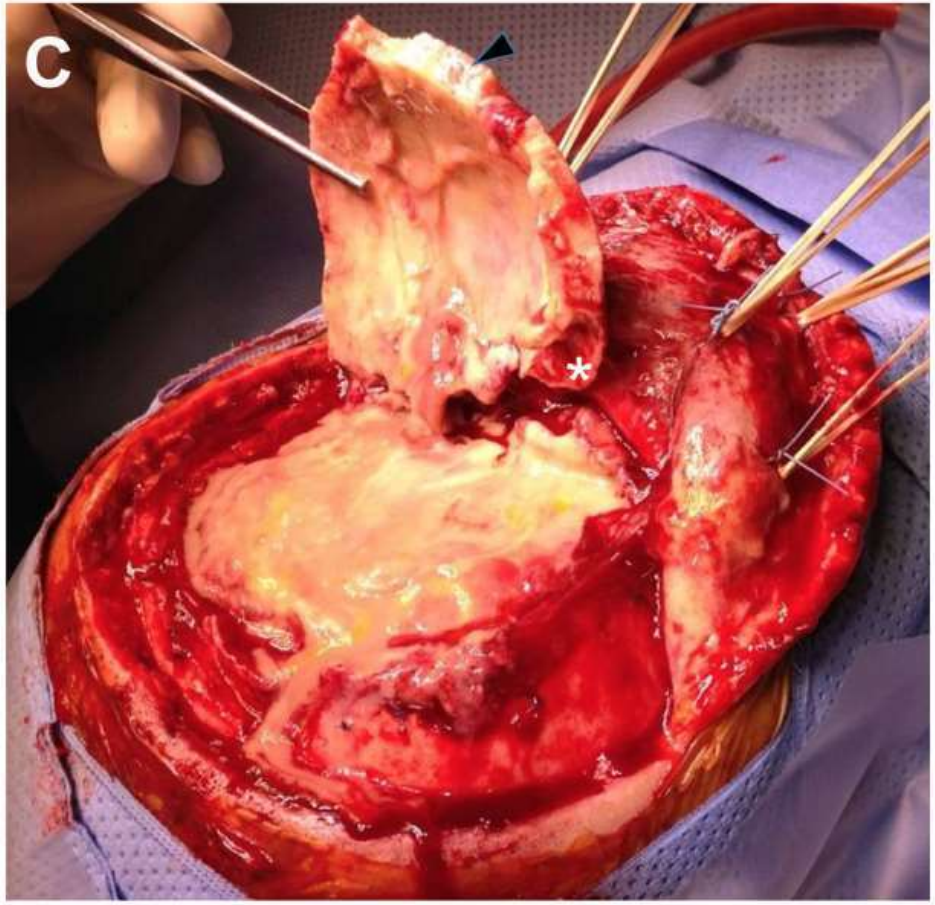

Courtesy F. signorelli

Ostéolyse chronique sur volet crânien : infecté ou non ?

A systematic review and meta-analysis of factors involved in bone flap resorption after decompressive craniectomy

Francesco Signorelli[1] · Martina Giordano[2] · Valerio Maria Caccavella[1,2] · Eleonora Ioannoni[3] · Camilla Gelormini[3] · Anselmo Caricato[3] · Alessandro Olivi[1,2] · Nicola Montano[1,2]

Métanalyse (2022) – 12 études, 2459 patients

Résorption aseptique du volet : 25%

- Âge jeune
- TC grave
- Fragmentation du volet

Factor	OR	95% CI	*p*-value	I^2	I^2 *p*-value
Sex (M)	0.906	0.743–1.105	0.329	0	0.665
Age	5.902 (WMD)	3.023–8.782	**< 0.001**	54.509	**0.015**
Interval between DC and CP	0.327 (WMD)	−0.685 to 1.339	0.527	47.091	0.078
Diabetes	1.275	0.780–2.084	0.333	0	0.611
Hypertension	1.615	0.701–3.718	0.260	73.134	**0.011**
Smoke	0.787	0.444–1.394	0.411	0	0.667
Ischemic stroke	1.503	1.077–2.098	**0.017**	3.762	0.405
Brain hemorrhage	1.583	1.033–2.424	**0.035**	0	0.664
SAH	0.883	0.532–1.464	0.628	20.540	0.279
TBI	0.664	0.524–0.842	**< 0.001**	1.212	0.430
Tumor	1.194	0.580 – 2.457	0.630	0	0.725
CP surgical time	−9.851 (WMD)	−24.286 to 4.584	0.181	8.409	0.336
CP fragments > 2	0.338	0.148–0.772	**0.010**	85.394	**< 0.001**
Bifrontal CP	1.026	0.597–1.761	0.927	0	0.459
Bilateral CP	0.881	0.345–2.252	0.791	40.755	0.167
CP size	−1.220 (WMD)	−8.494 to 6.055	0.742	81.182	**< 0.001**
VP shunt placement	0.748	0.494–1.132	0.169	33.864	0.147
CP infection	1.379	0.610–3.118	0.440	0	0.604
Systemic infection	0.774	0.359–1.671	0.515	0	0.625

Infection sur volet crânien : microbiologie

	Morton, 2017	Paredes, 2020	CRIOAc Lyon, 2022
n	50	16	118
Documentation	46	16	118
Plurimicrobien	8 (16%)	1 (6%)	50 (42,4%)
S. aureus	**30 (60%)**	**8 (50%)**	**50 (42,4%)**
SASM	17	6	48
SARM	13	2	2
SCN	3 (6%)	1 (6%)	33 (28,0%)
Streptococci	2 (4%)		12 (10,2%)
Enterococci	0		4 (3,4%)
Entérobactéries	10 (20%)	3 (19%)	19 (16,1%)
***P. aeruginosa* et BGN-nf**	1 (2%)	2 (13%)	11 (9,3%)
C. acnes	**7 (14%)**		**47 (39,9%)**
Anaerobies	2 (4%)		
Candida	2 (4%)		

Morton, J Neurosurg 2017 – Paredes, Acta Neurochir 2020

Infection sur volet crânien : microbiologie

	Morton, 2017	Paredes, 2020	CRIOAc Lyon, 2022
n	50	16	118
Documentation	46	16	118
Plurimicrobien	8 (16%)	1 (6%)	50 (42,4%)
S. aureus	**30 (60%)**	**8 (50%)**	**50 (42,4%)**
SASM	17	6	48
SARM	13	2	2
SCN	3 (6%)	1 (6%)	33 (28,0%)
Streptococci	2 (4%)		12 (10,2%)
Enterococci	0		4 (3,4%)
Entérobactéries	10 (20%)	3 (19%)	19 (16,1%)
***P. aeruginosa* et BGN-nf**	1 (2%)	2 (13%)	11 (9,3%)
C. acnes	**7 (14%)**		**47 (39,9%)**
Anaerobies	2 (4%)		
Candida	2 (4%)		

Morton, J Neurosurg 2017 – Paredes, Acta Neurochir 2020

Infection sur volet crânien : stratégies de prise en charge

GOLD STANDARD

Dépose du volet

Curetage des berges

Antibiothérapie

3 mois

3 mois

Cranioplasie synthétique

Mortazavi 2017 – Gold, 2021

Infection sur volet crânien : stratégies de prise en charge

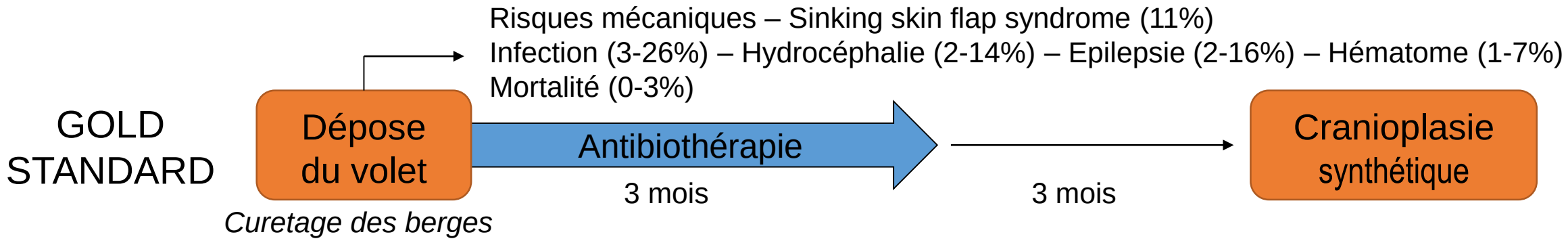

Mortazavi 2017 – Gold, 2021

Infection sur volet crânien : stratégies de prise en charge

GOLD STANDARD

Dépose du volet → Risques mécaniques – Sinking skin flap syndrome (11%)
Infection (3-26%) – Hydrocéphalie (2-14%) – Epilepsie (2-16%) – Hématome (1-7%)
Mortalité (0-3%)

Dépose du volet → Antibiothérapie (3 mois) → Cranioplasie synthétique (3 mois)

Curetage des berges

Plastie duremère ? → Hémorragies – Lésions corticales

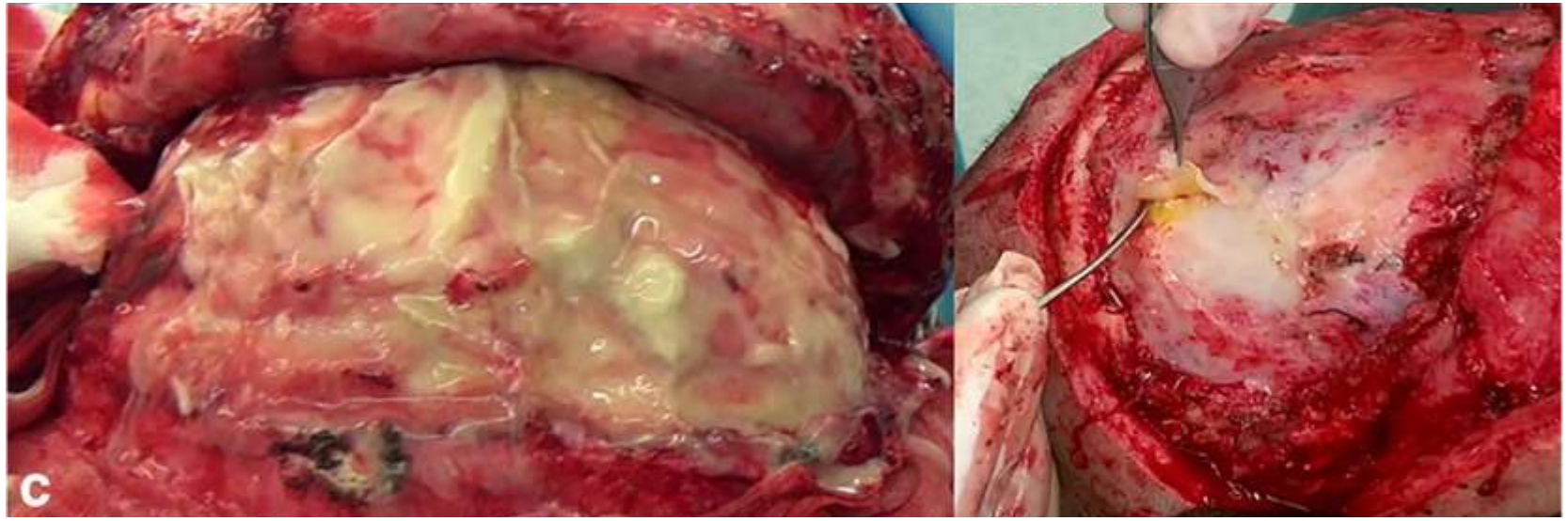

Mortazavi 2017 – Gold, 2021

Infection sur volet crânien : stratégies de prise en charge

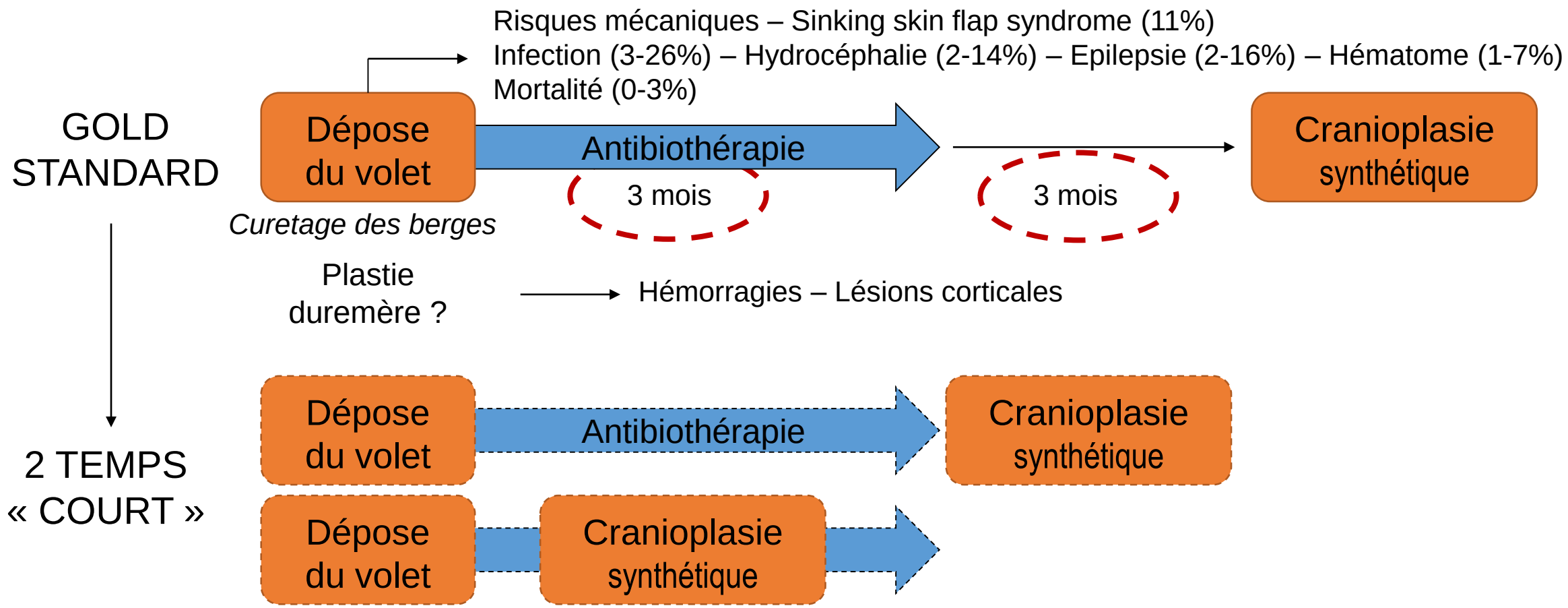

↓ **Risques mécaniques, durée réhabilitation, épilepsie**
↑ **Risque d'infection ? Hydrocéphalie ?**

Morton, J Neurosurg 2017 – Whitmore, Neurol Surg 2011

Infection sur volet crânien : stratégies de prise en charge

Plast Reconstr Surg. 2019 Mar;143(3):853-861. doi: 10.1097/PRS.0000000000005363.

The Timing of Alloplastic Cranioplasty in the Setting of Previous Osteomyelitis

Grzegorz J Kwiecien [1], Rachel Aliotta [1], Bahar Bassiri Gharb [1], Brian Gastman [1], James E Zins [1]

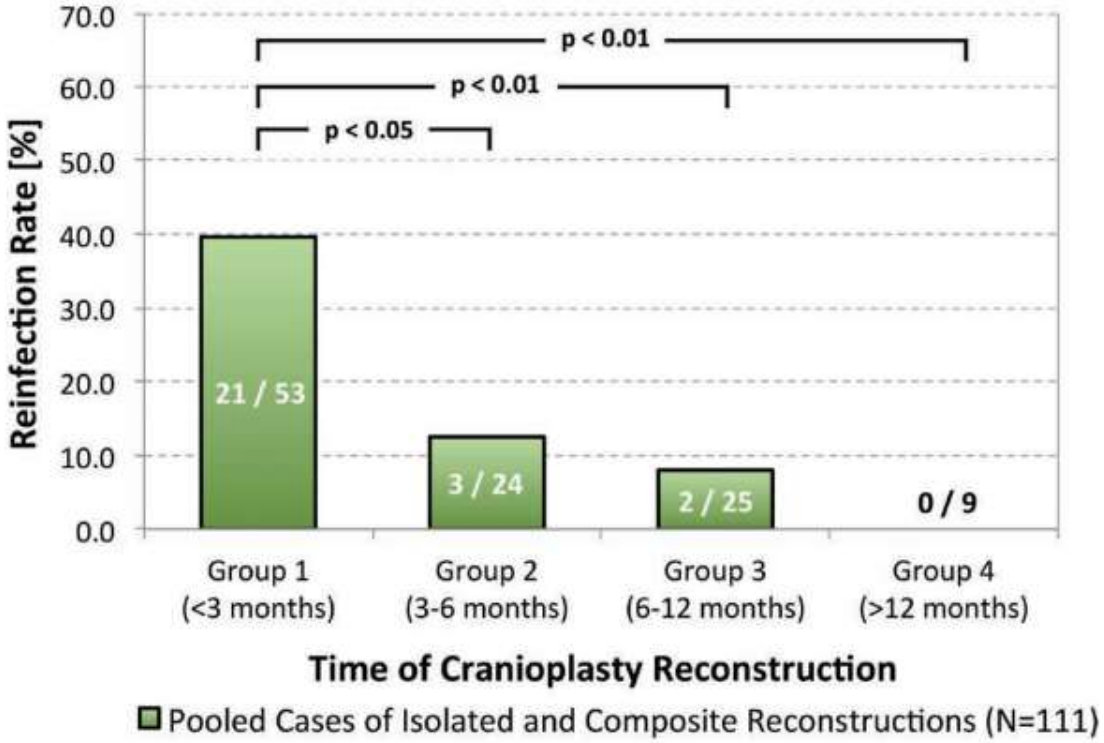

111 reconstructions post-infection
Taux d'échec 23,4%

	No. (%)
No. of cranioplasties	111
Organism*	
Staphylococcus aureus	50 (45.0)
Propionibacterium acnes	27 (24.3)
Coagulase-negative *Staphylococcus*	24 (21.6)

Table 5. Independent Risk Factors Associated with Cranioplasty Reinfection*

Variable	OR	95% CI	*p*
Preoperative chemotherapy	10.05	2.87–35.22	<0.01
Preoperative radiation therapy	1.47	0.43–5.03	0.79
CSF leak	3.36	0.72–15.74	0.12
Composite skull and scalp defect	3.25	1.19–8.87	<0.05
Time between removal of infected bone flap and definitive reconstruction	0.89†	0.76–0.98	<0.05

Infection sur volet crânien : stratégies de prise en charge

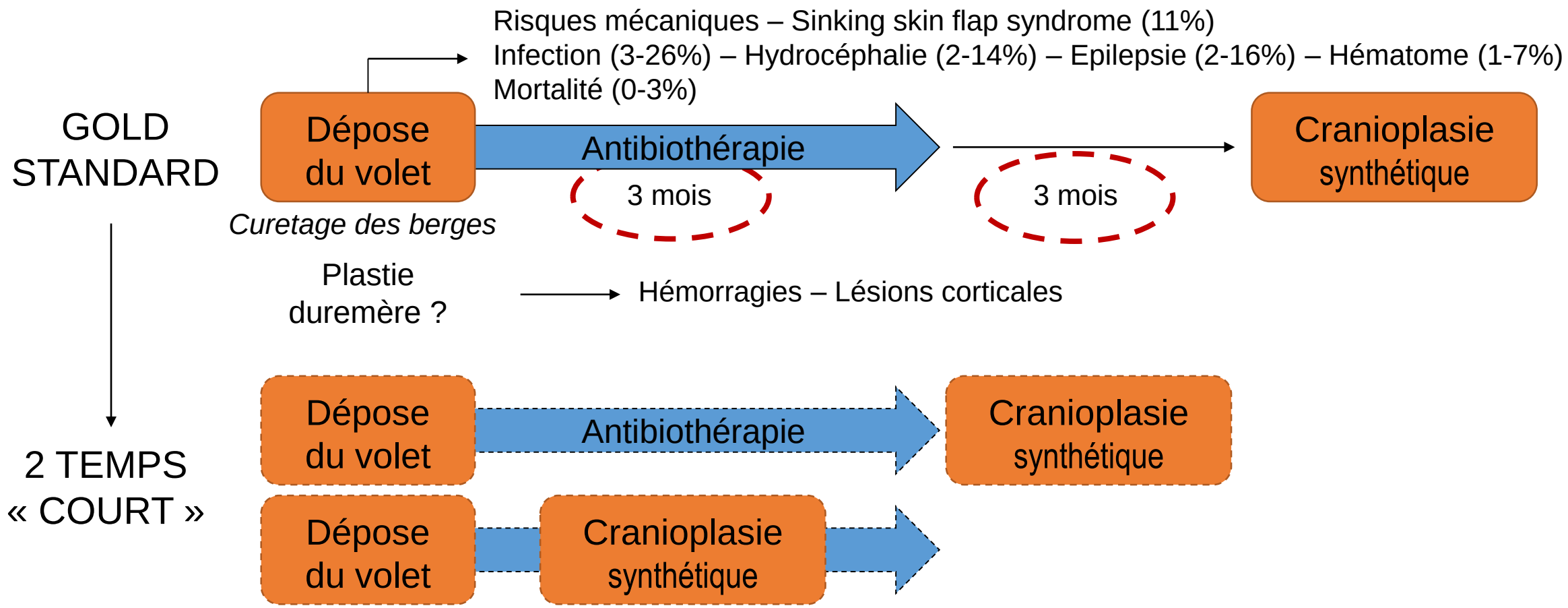

Infection sur volet crânien : stratégies de prise en charge

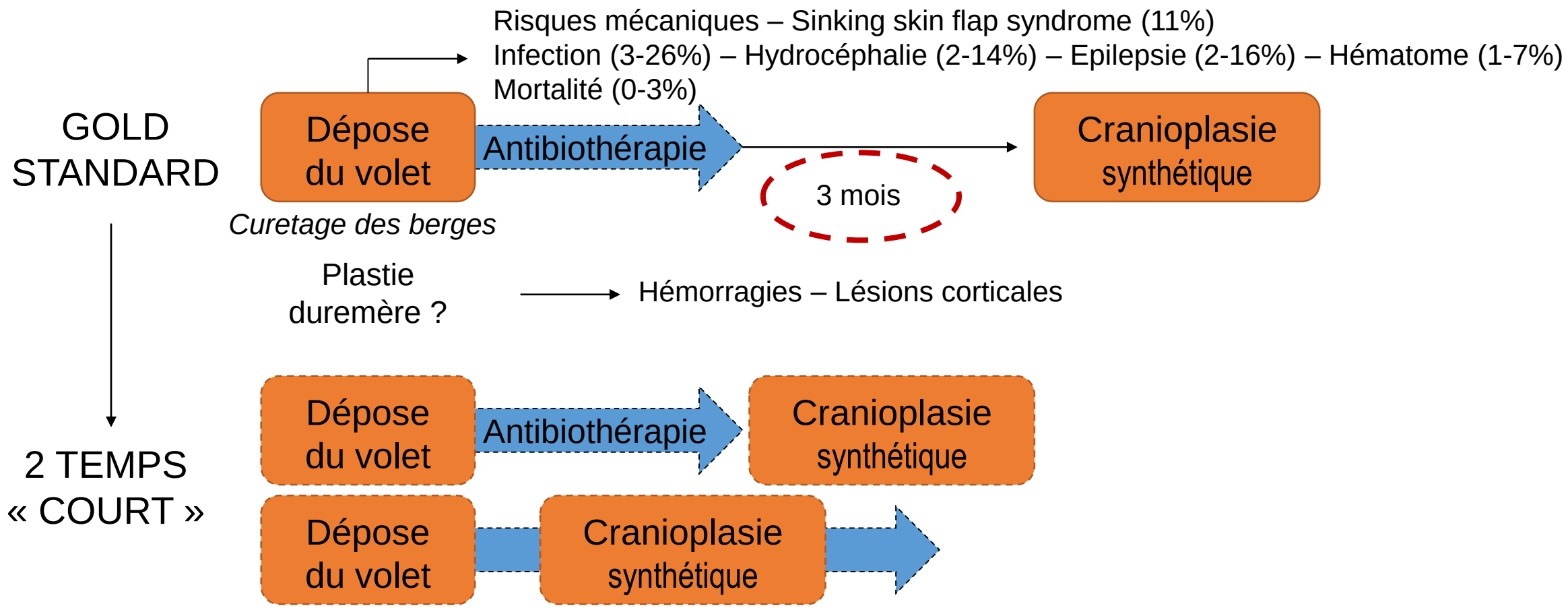

Infection sur volet crânien : stratégies de prise en charge

GOLD STANDARD

Dépose du volet

Curetage des berges

Plastie duremère ?

Risques mécaniques – Sinking skin flap syndrome (11%)
Infection (3-26%) – Hydrocéphalie (2-14%) – Epilepsie (2-16%) – Hématome (1-7%)
Mortalité (0-3%)

Antibiothérapie

3 mois

3 mois

Cranioplasie synthétique

Hémorragies – Lésions corticales

2 TEMPS « COURT »

DAIR / 1 TEMPS

plastie autologue / synthétique

Antibiothérapie

Timing of cranial reconstruction after cranioplasty infections: are we ready for a re-thinking? A comparative analysis of delayed versus immediate cranioplasty after debridement in a series of 48 patients

Alessandro Di Rienzo[1] · Roberto Colasanti[1,2] · Maurizio Gladi[1] · Mauro Dobran[1] · Martina Della Costanza[1] · Mara Capece[1] · Salvatore Veccia[3] · Maurizio Iacoangeli[1]

Delgado-Lopez 2009 – Bruce 2003 – Gold 2021

Infection sur volet crânien : stratégies de prise en charge

GOLD STANDARD

Dépose du volet → Antibiothérapie (3 mois) → Cranioplasie synthétique (3 mois)

Risques mécaniques – Sinking skin flap syndrome (11%)
Infection (3-26%) – Hydrocéphalie (2-14%) – Epilepsie (2-16%) – Hématome (1-7%)
Mortalité (0-3%)

Curetage des berges

Plastie duremère ? → Hémorragies – Lésions corticales

2 TEMPS « COURT »

Infections After Cranial Neurosurgery: Prospective Cohort of 103 Episodes Treated According to a Standardized Algorithm

Nora Renz[1], Burcin Özdirik[1], Tobias Finger[2], Peter Vajkoczy[2], Andrei Trampuz[1]

103 patients – 23% DAIR
Seul FR d'échec = ATB inadéquate (= non « anti-biofilm »)

DAIR / 1 TEMPS

plastie autologue / synthétique → Antibiothérapie (antibiofilm)

Renz, World Neurosurg 2018

Infection sur volet crânien : stratégies de prise en charge

Série CRIOAc Lyon : 118 patients

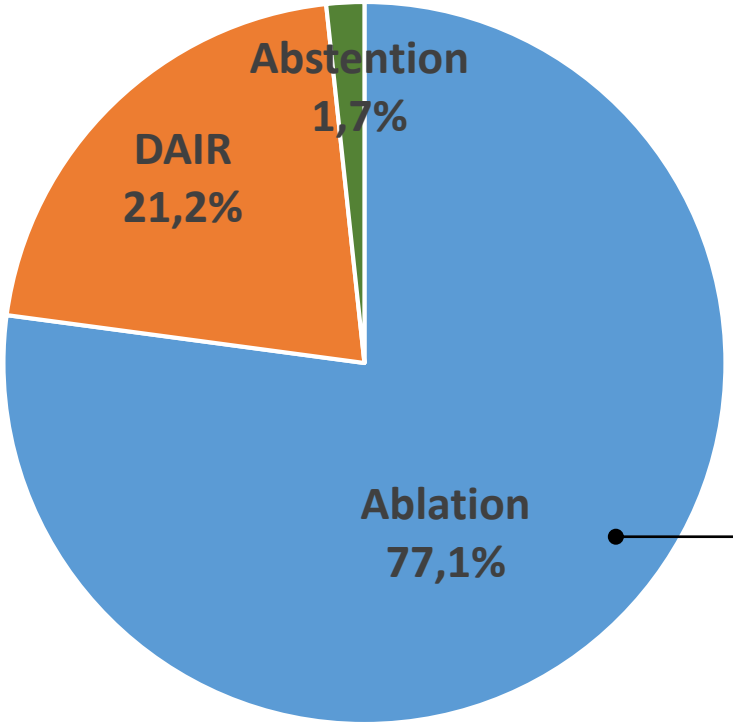

Antibiothérapie : 12 sem (7-14)
IV : 95%, pendant 4 sem (2-7)

Reconstruction secondaire : 51 (56%)
Délai : 48 sem (29-61)

Ablation plastie duremère : 15 (18%)

Infection sur volet crânien : outcome

Série CRIOAc Lyon : 118 patients

Echec

35%

- 2 décès / IOA
- 20 persistance
- 3 récidives
- 21 superinfections
- 21 reprises chirurgicales

Infection sur volet crânien : outcome

Série CRIOAc Lyon : 118 patients

Echec

35%

- 2 décès / IOA
- 20 persistance
- 3 récidives
- 21 superinfections
- 21 reprises chirurgicales

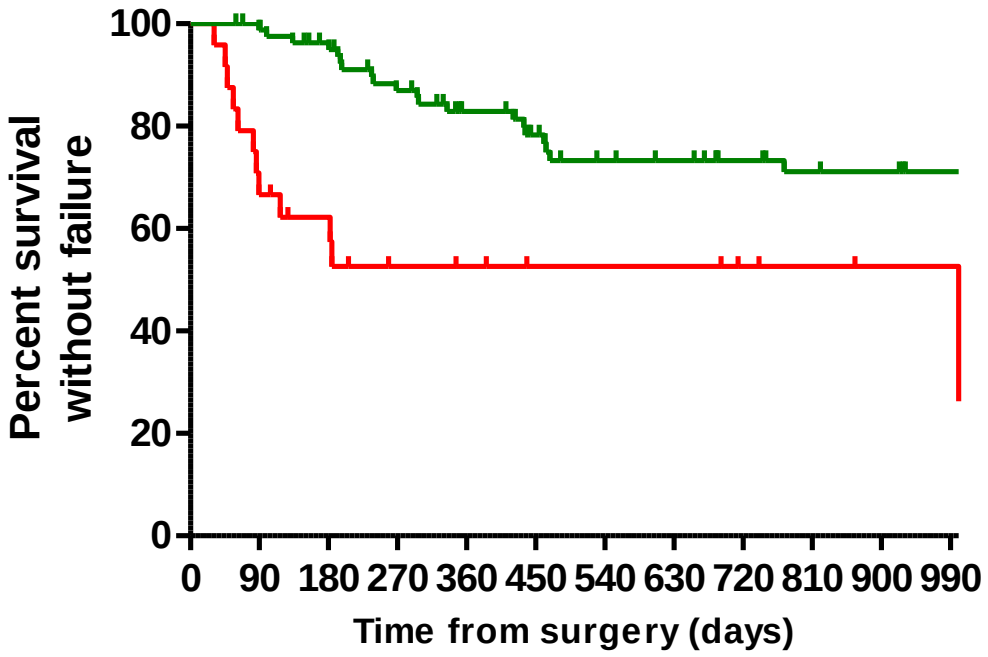

Log rank (Mantel-Cox), $p<10^{-3}$

	OR (95%CI)	p
DAIR	2,528 (1,023-6,248)	0,045
aigu	2,000 (0,324-12,329)	0,455
chronique	3,375 (1,080-10,547)	0,036

Infection sur volet crânien : outcome

Série CRIOAc Lyon : 118 patients

Echec

35%

- 2 décès / IOA
- 20 persistance
- 3 récidives
- 21 superinfections
- 21 reprises chirurgicales

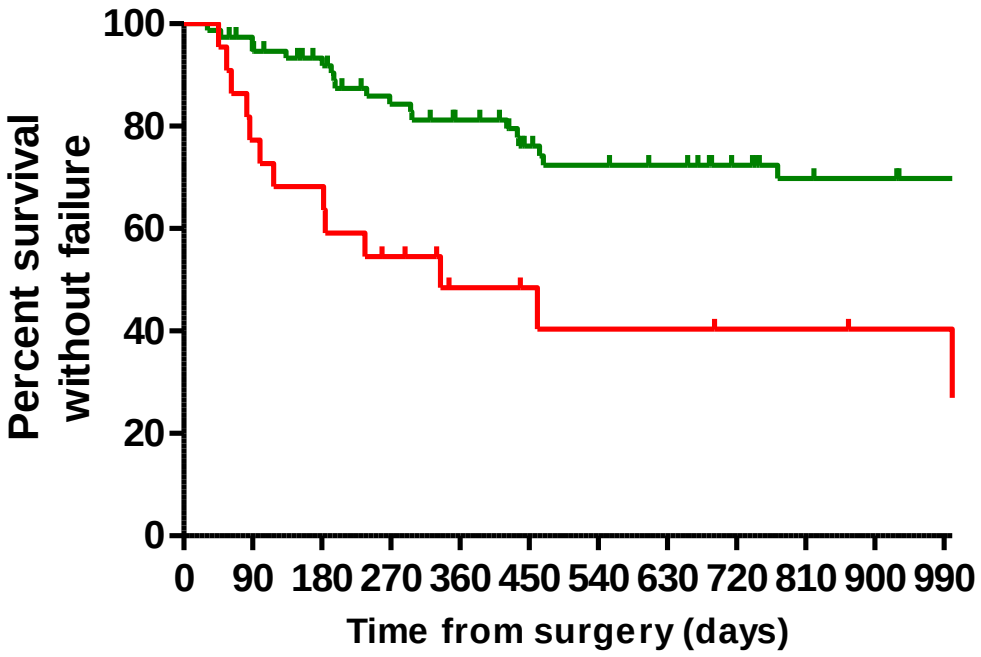

Curettage of bone edges

No curettage

Log rank (Mantel-Cox), *p*=0.001

OR (95%CI)	*p*-value
0.310 (0.118-0.817)	0.018

IOA complexes du crâne : synthèse

PEU FREQUENTES

SEVERE

DIFFICILES A TRAITER

PRISE EN CHARGE NON CODIFIEE

- DAIR / ablation / plastie ?
- Durée / modalités ATB ?
- Place de l'antibiothérapie suppressive ?

RIOAc LYON

Dionisio Fierros, Vanité (Crâne de Goya), 1849

Remerciements

Lyon BJI study group
www.crioac-lyon.fr

- Timothée JACQUESSON
- Violaine DELABAR
- Clémentine GALLET

Victor Dechaene

- François VANDENESCH
- Sophie JARRAUD
- Laetitia BERAUD
- Olivier DAUWALDER
- Tiphaine GAILLARD ROUSSEL

- Clémentine DAVEAU
- Thaïs MOUTON
- Mathieu DAURADE

- Fabien CRAIGHERO

- Claire TRIFFAULT-FILLIT