Traitement chirurgical des ostéites/ostéomyélites

C. Batailler, S. Lustig, T. Ferry

Chirurgie Orthopédique, Hôpital de la Croix Rousse,
Hospices civils de Lyon

Introduction

- **Ostéite**
  - Infection osseuse sans atteinte de la médullaire
  - Post traumatique
  - Post chirurgie (avec ou sans matériel)
  - Chronique > 6 mois

Introduction

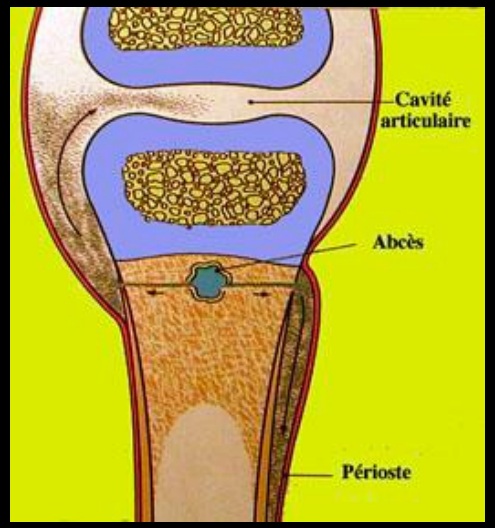

- **Ostéomyélite**

  - Infection osseuse avec atteinte de la médullaire

  - Deux origines:

    ⇒ **Hématogène** (souvent aigue dans l'enfance qui devient chronique à l'âge adulte)

    ⇒ **Post traumatique ou post chirurgie** (chronique)

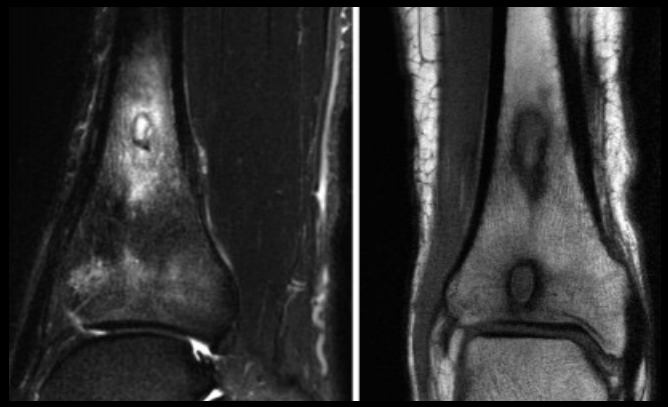

Ostéomyélite d'origine hématogène

- **Infection par voie hématogène de l'os en croissance (bactériémie / septicémie)**
  - Surtout enfant / le + svt près du genou
  - épiphyses ou des métaphyses au contact des cartilage de croissance (vascularisation +++)
- **2 fois plus fréquente que les arthrites**
- **Infection bactérienne** (staph aureus, kingella, strepto)
- **Urgence médico-chirugicale en aigue chez l'enfant**

Ostéomyélite post chir ou post trauma

- **Souvent post fracture +/- ouverte**
- **Consolidation acquise (os continu)**
- **Localisation dépends de la fracture: souvent tibia**
- **Aggravé par tabac**
- **Tous les germes peuvent être en cause**
- **Alternance d'épisodes aigues symptomatiques +++ et d'épisodes chroniques**

Classification de Cierny et Mader

- Ostéomyélites chroniques

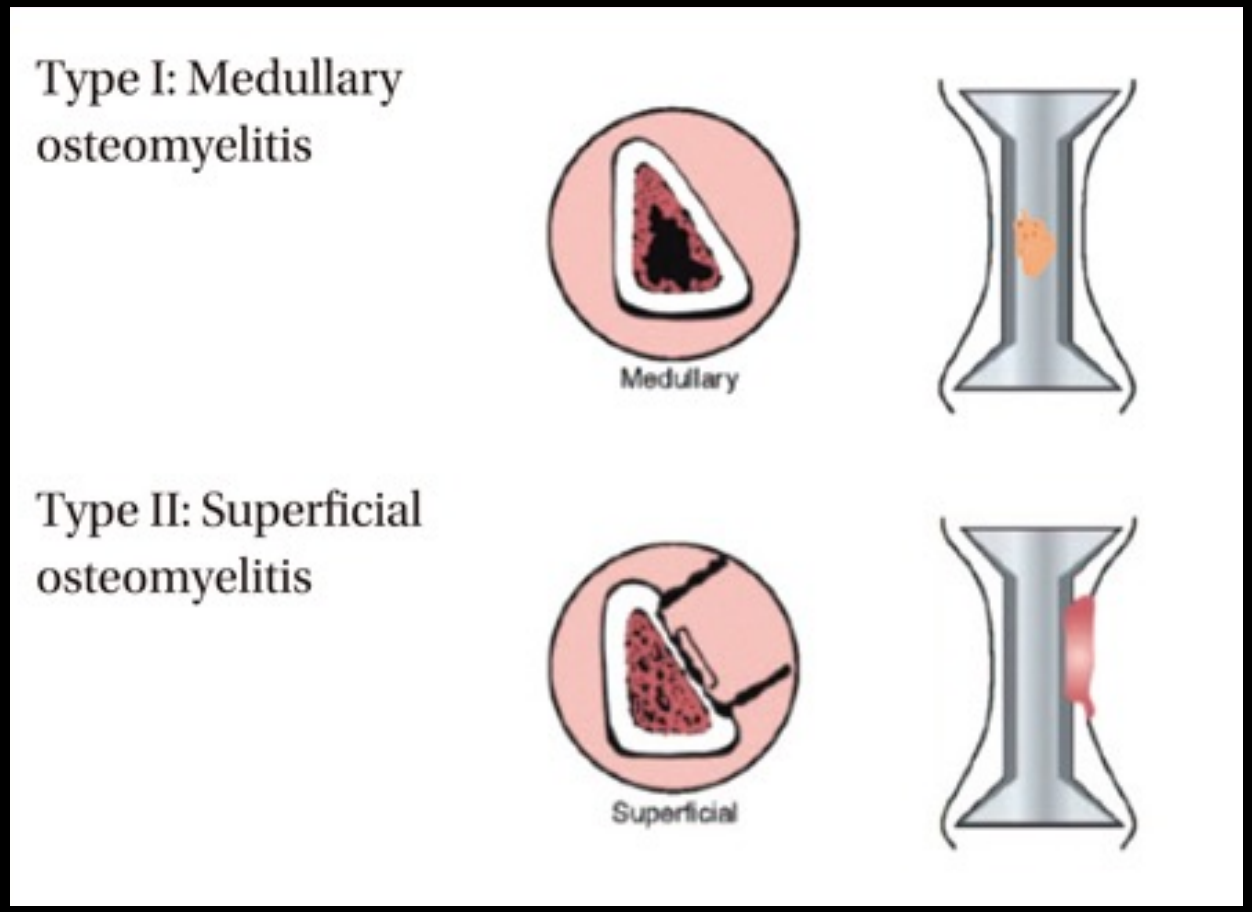

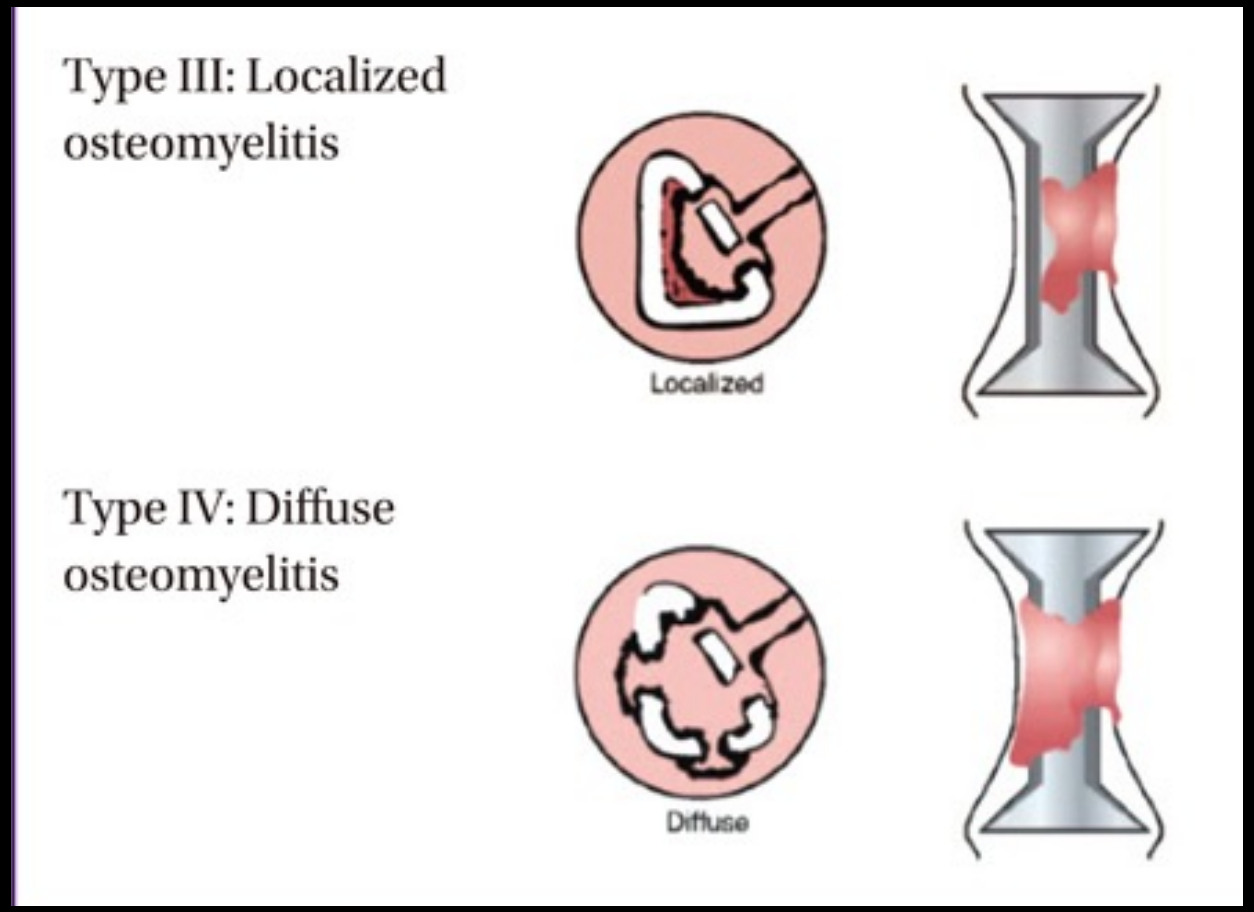

Présentation clinique chronique

- Très variable
- Souvent révélé par épisodes aigues
- Douleur, importence fonctionnelle
- Signes inflammatoires locaux
- +/- fistule

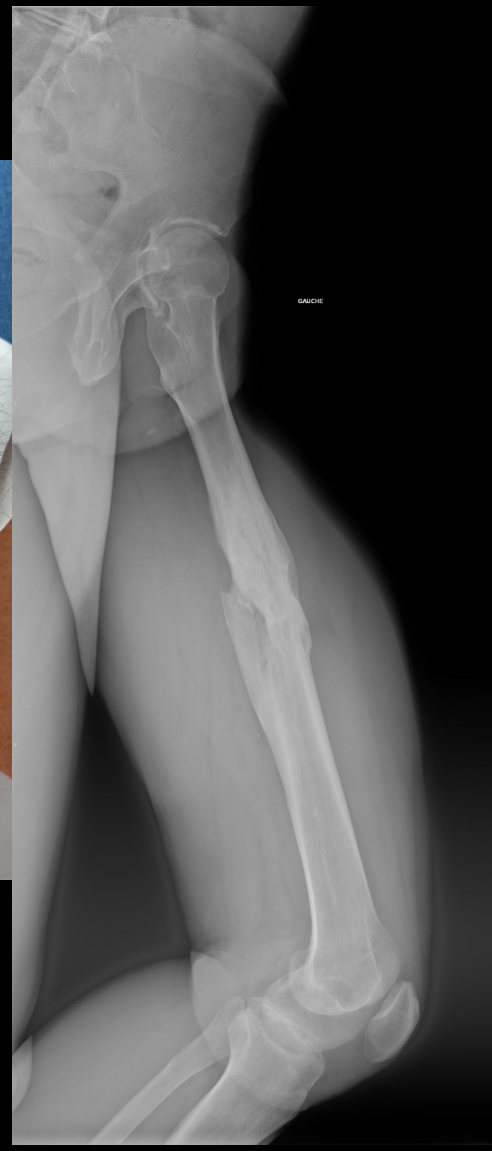

- Episode aigue: bilan bio infla (CRP élevée)

Imagerie

- Radio simples
- IRM+++
- Scanner éventuellement (consolidation osseuse et séquestre)

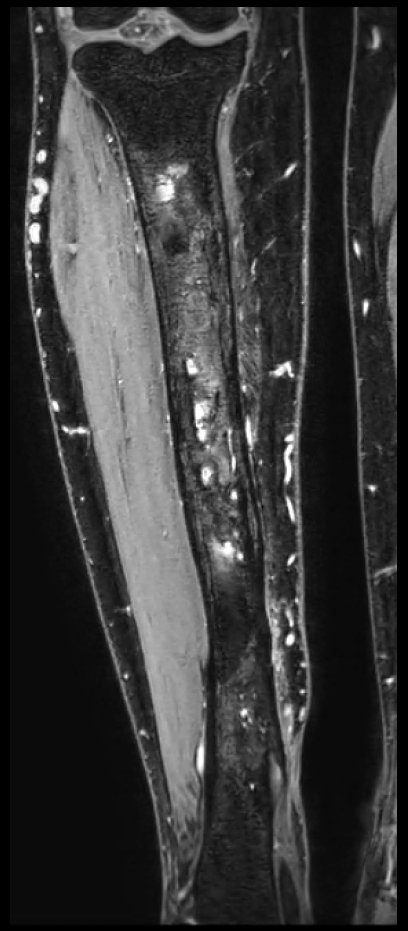

Traitement ostéomyélite hématogène

- En urgence
- Stade d'abcès sous périosté
- Objectifs:
  - ⇒ Décomprimer
  - ⇒ Evacuer
  - ⇒ Documenter l'infection
- Préserver le cartilage de croissance si possible

Traitement ostéomyélite chronique

- Stade 3 et 4 essentiellement

- Objectifs:
  - ⇒ **Guérir l'infection** (os mal vascularisé, séquestres...)
  - ⇒ **Restaurer la fonction** (ne pas transformer une ostéomyélite/ostéite en pseudarthrose septique)
  - ⇒ Obtenir la **cicatrisation cutanée**

Traitement ostéomyélite chronique



Equipe chirurgicale
Orthopédiste

Equipe chirurgicale
Plasticien

IOA

Equipe microbiologistes
Microbiologiste

Equipe médicale
Infectiologue

CRIOAc LYON

Traitement ostéomyélite chronique

Stade 3

- Corticotomie réduite (1x2cm)
- Ablation du capot osseux
- Ablation des séquestres
- Curetage intramédullaire
- +/-comblement (substitut osseux chargés aux ATB, ciment chargés aux ATB)
- Antibiothérapie post op

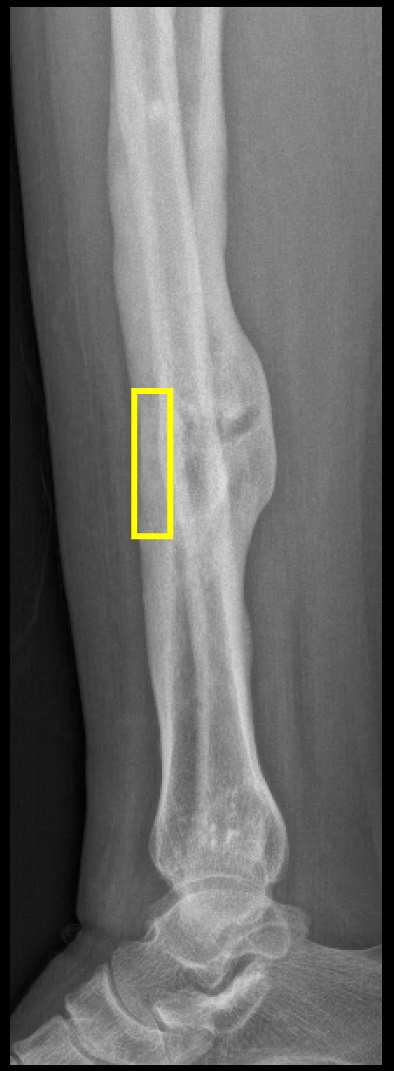

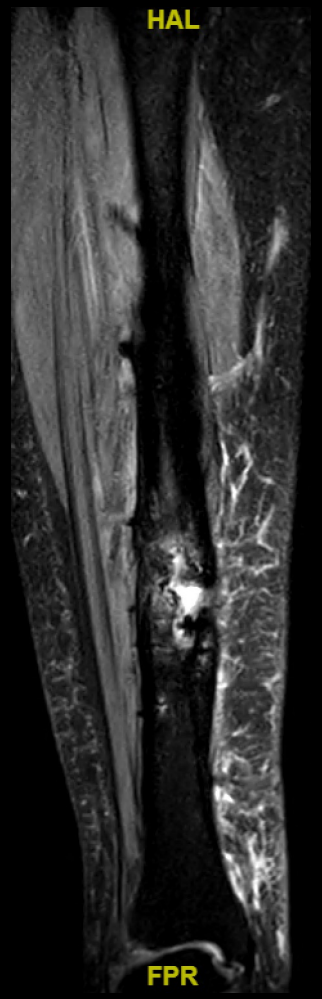

Pourquoi une antibiothérapie locale?

Haute dose d'ATB IV / PO pour une IOA locale

- ⇒ **Faible concentration sur le site de l'IOA**
- ⇒ **Toxicité systémique potentielle**
- ⇒ **Risque d'échec microbiologique**

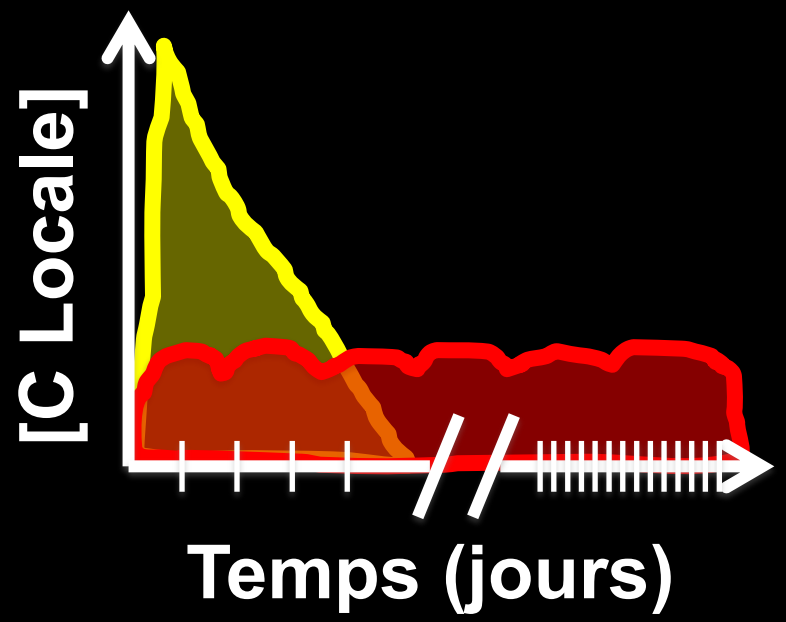

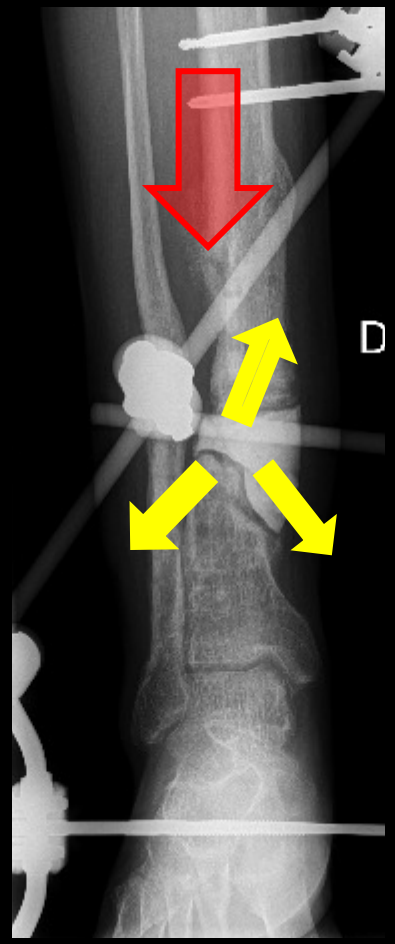

Substituts osseux - Infection

TRAITEMENT: Haute concentration locale en ATB

- Substitut chargé en ATB (Genta et/ou Vanco)
- Relargage précoce de haute concentration locale

CERAMENT™ G (Gentamicin 17.5 mg/ml)

CERAMENT™ V (Vancomycin 66 mg/ml)

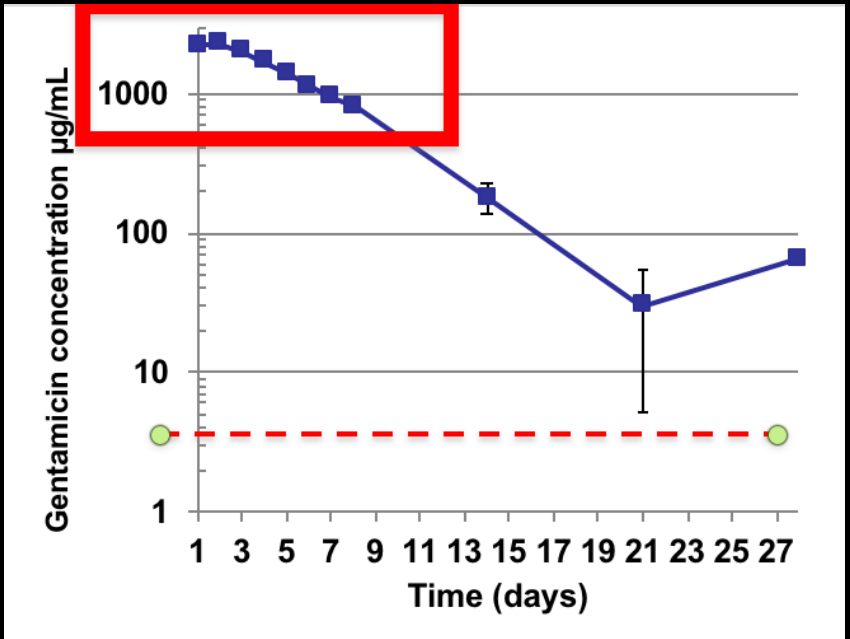

Traitement ostéomyélite chronique

- Comblement par du ciment chargés aux ATB

Traitement ostéomyélite chronique

Stade 4 (excepté les pseudarthroses)

- Impossible de faire autant de fenêtre que de localisations
- 1 proximale + 1 distale
- Alésage centromédullaire
- Habituellement pas de nécessité de matériel
- Antibiothérapie post op

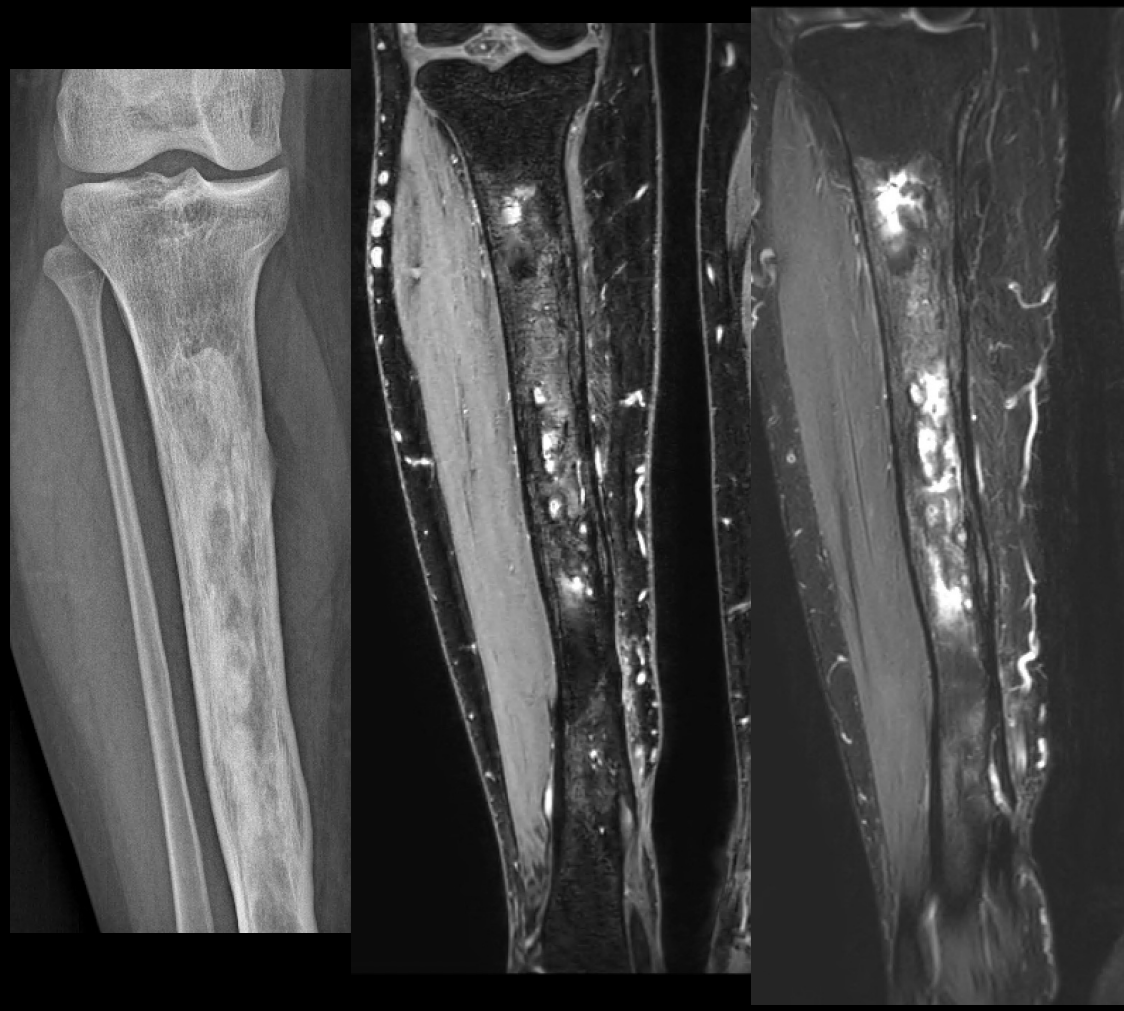

Traitement ostéomyélite chronique

- +/- Couverture cutanée
- Discussion avec chirurgiens plasticiens
- A réaliser dans le même temps

Cas clinique

Ostéomyélite chronique

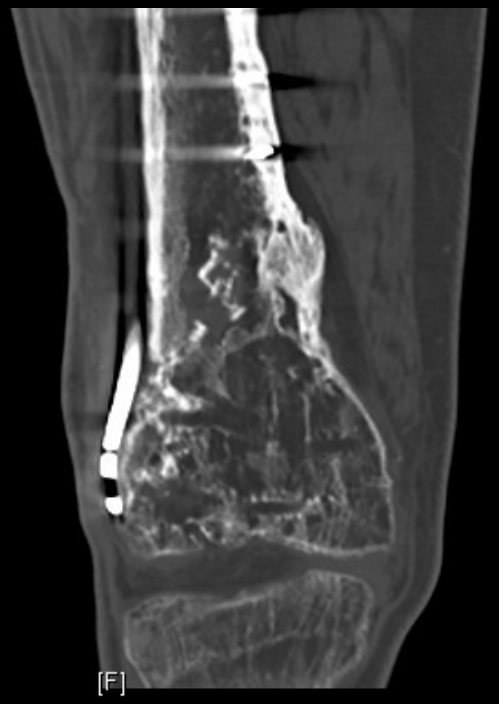

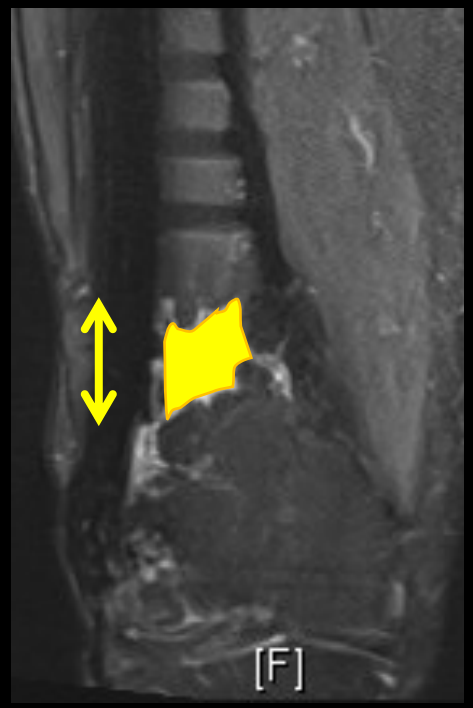

Cerament G + V

Cas cliniques

Ostéomyélite chronique avec indication d'arthroplasties

H 59 ans

Cerament G +/- V

H 51 ans

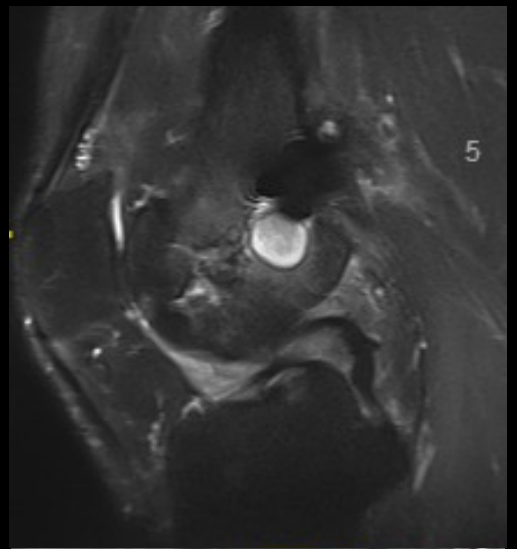

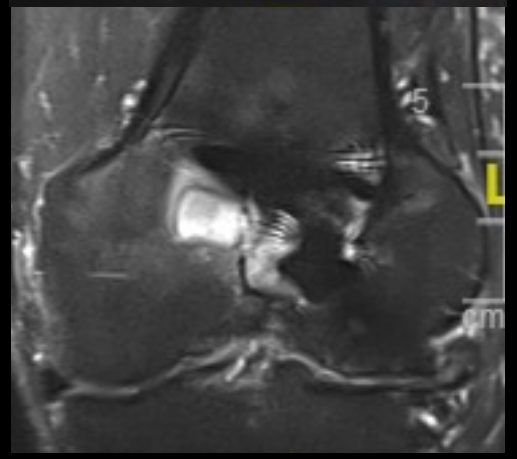

Traitement ostéite/ostéomyélite avec atteinte corticale étendue

- Nécessité parfois de résection osseuse étendue
- Méfiance => Pseudarthrose septique
- Parage carcinologique jusqu'en zones saines

- Geste de reconstruction osseuse +/- complexe

Avec matériel d'ostéosynthèse

Traitement ostéite/ostéomyélite avec atteinte corticale étendue

Reconstructions osseuses

- Autogreffe en 1 temps
- Allogreffe en 1 temps
- Technique de Masquelet (membrane induite)
- Transfert osseux vascularisé (péroné vascularisé)
- Illizarov

Cas clinique

- **H 48 ans**
- **Fracture fermée de jambe en 2010 au ski**
- **Pseudarthrose septique à Staph aureus en 2011**
- **> 7 reprises chir dont 4 cures de pseudarthrose**

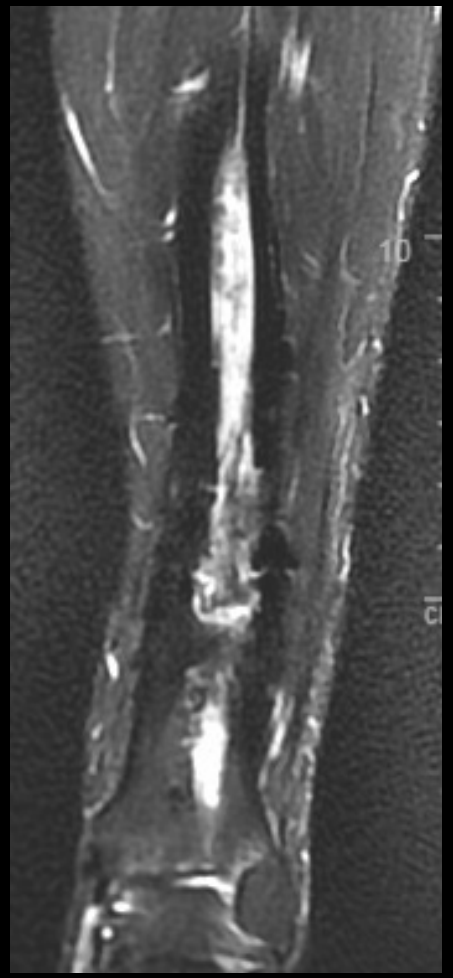

Conclusion

- **Prise en charge multidisciplinaire**
- **+/- complexe**
- **Nécessité d’une imagerie performante préop**
- **2 objectifs: guérir l’infection + préserver la fonction**
- **Intérêts de l’antibiothérapie locale**

Merci

cecile-batailler@hotmail.fr