



Implication du CRIOAc Lyon dans les missions en Arménie pour la gestion des blessés de guerre

9^{ème} journée CRIOAc Lyon

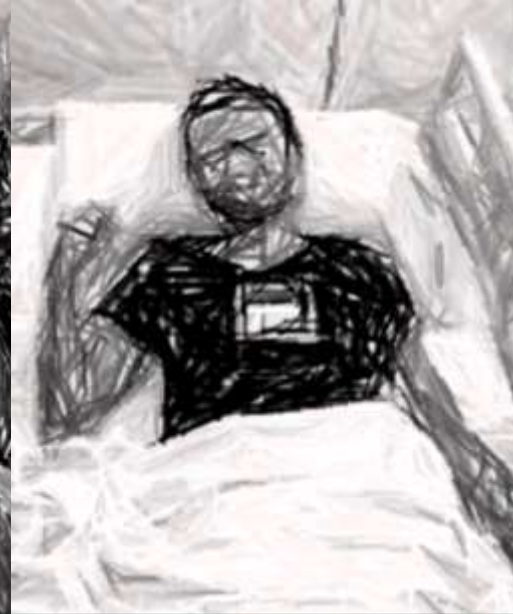Mardi 27 juin 2023

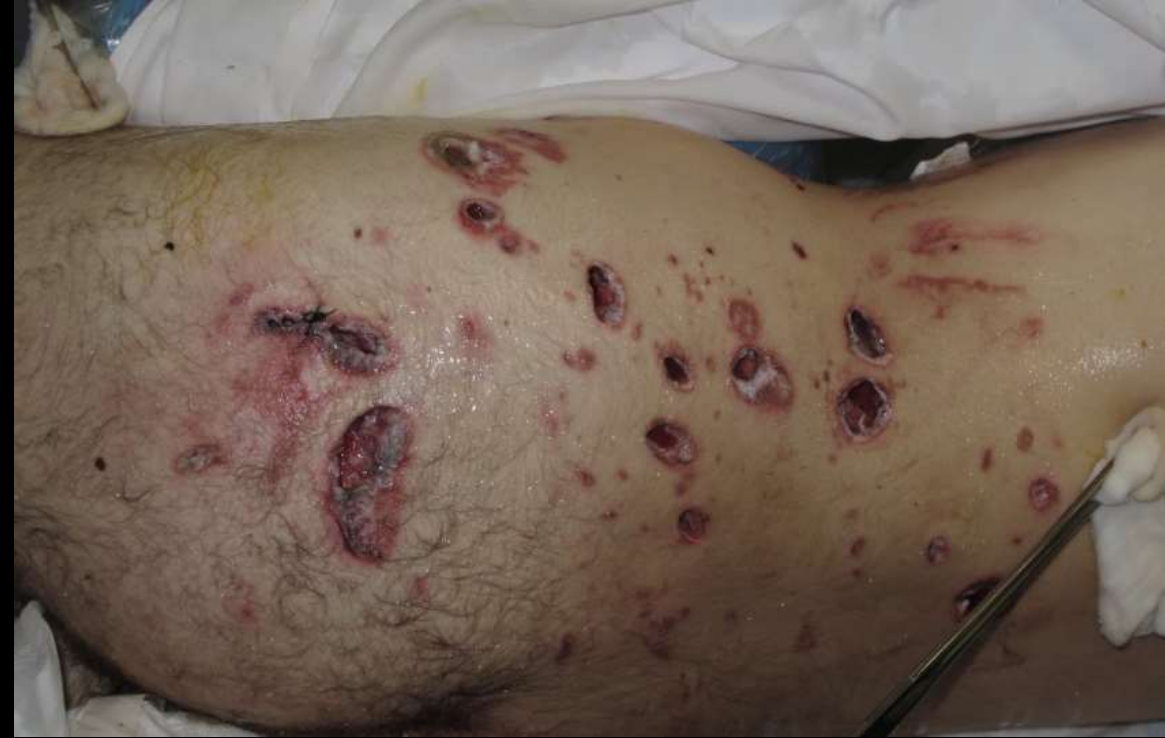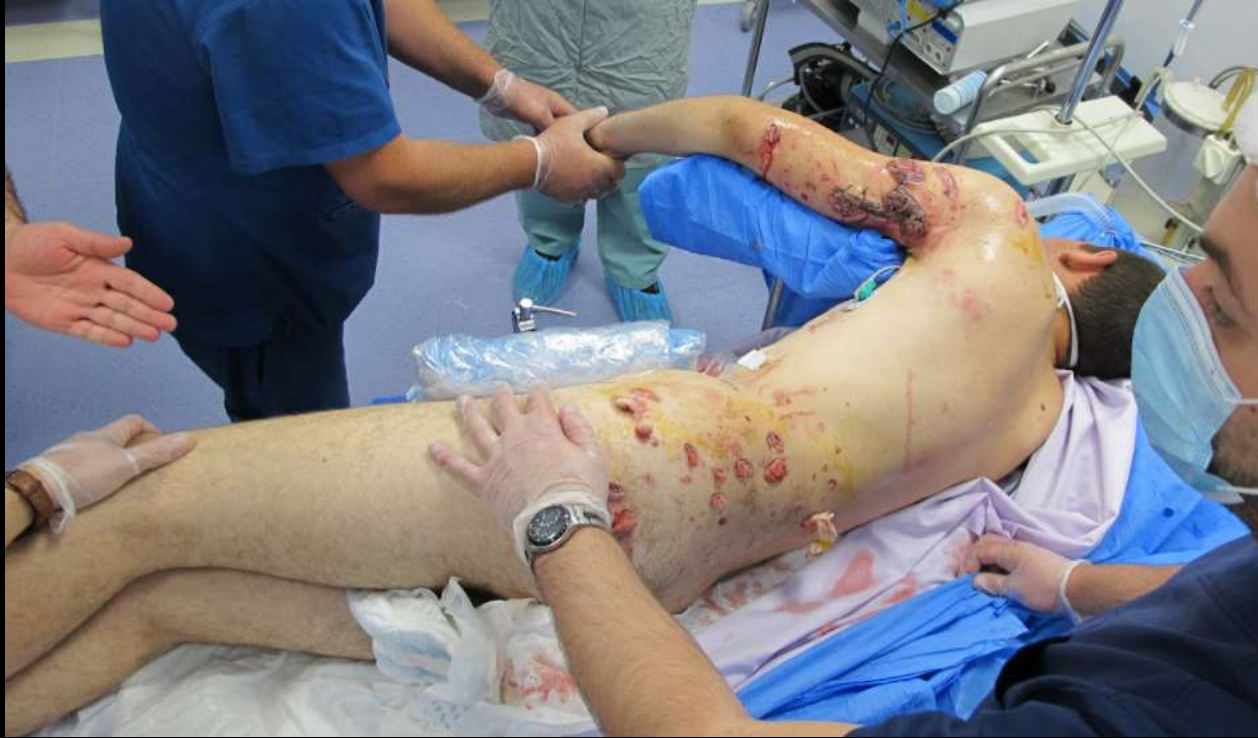Hôpital de la Croix Rousse Lyon

Aram GAZARIAN, Tristan FERRY

On the behalf of our team





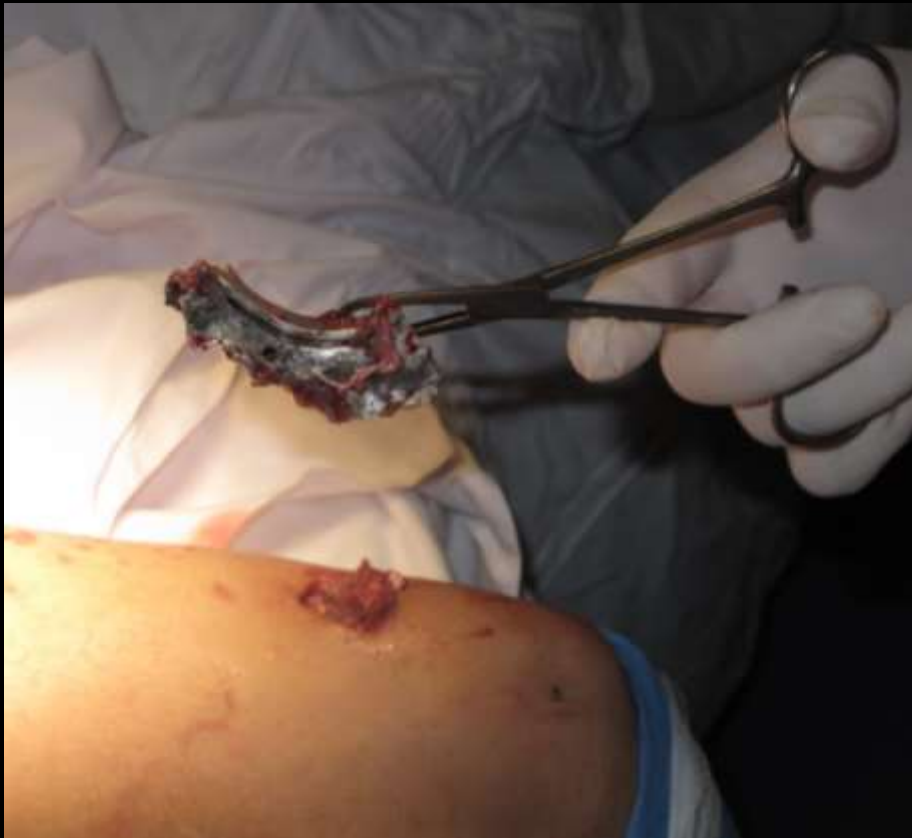


Ouverture du conteneur



Dispersion des sous-munitions

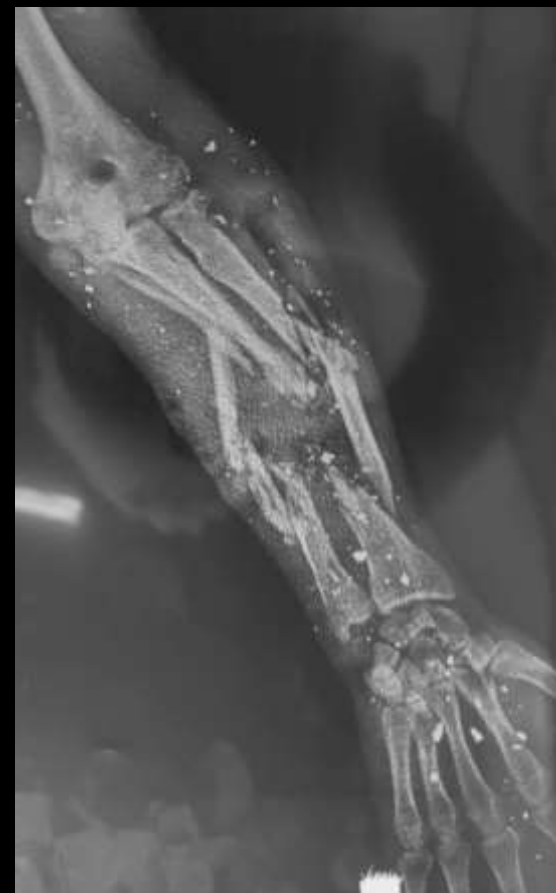
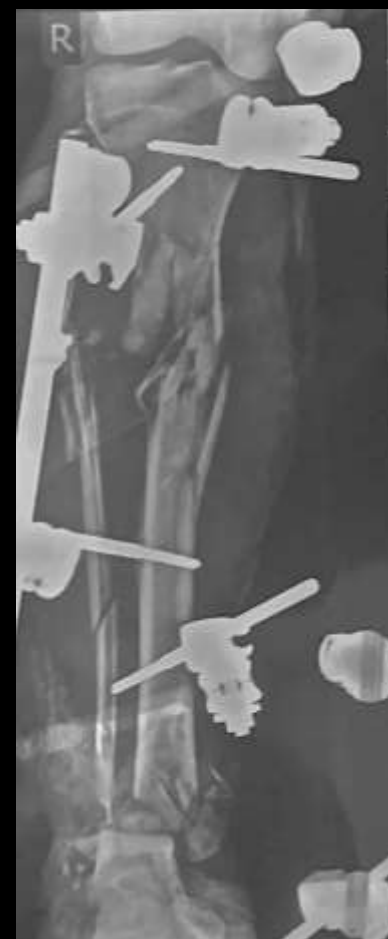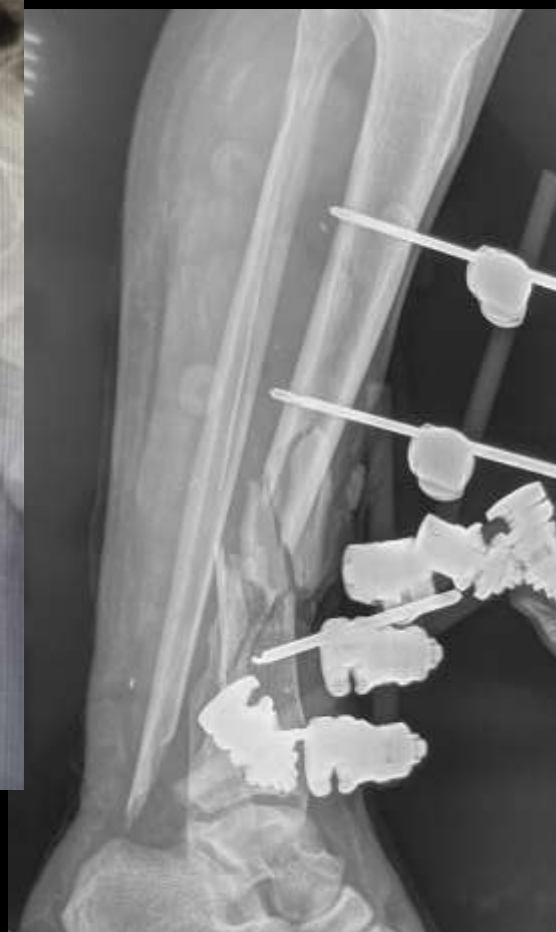

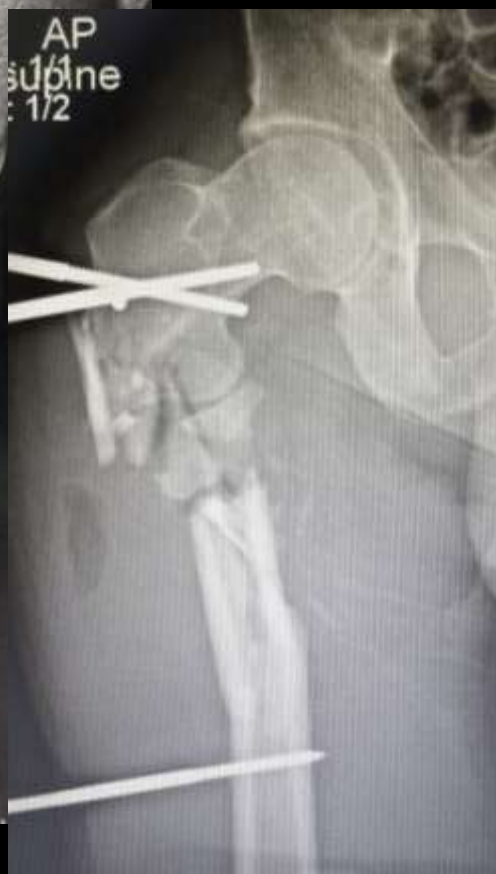
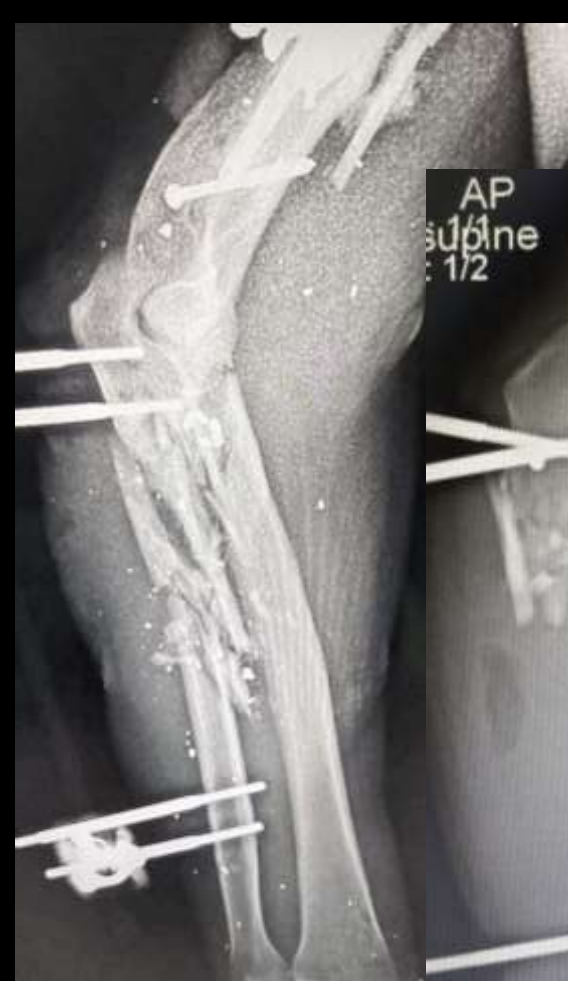

The direct lesion



The Blast

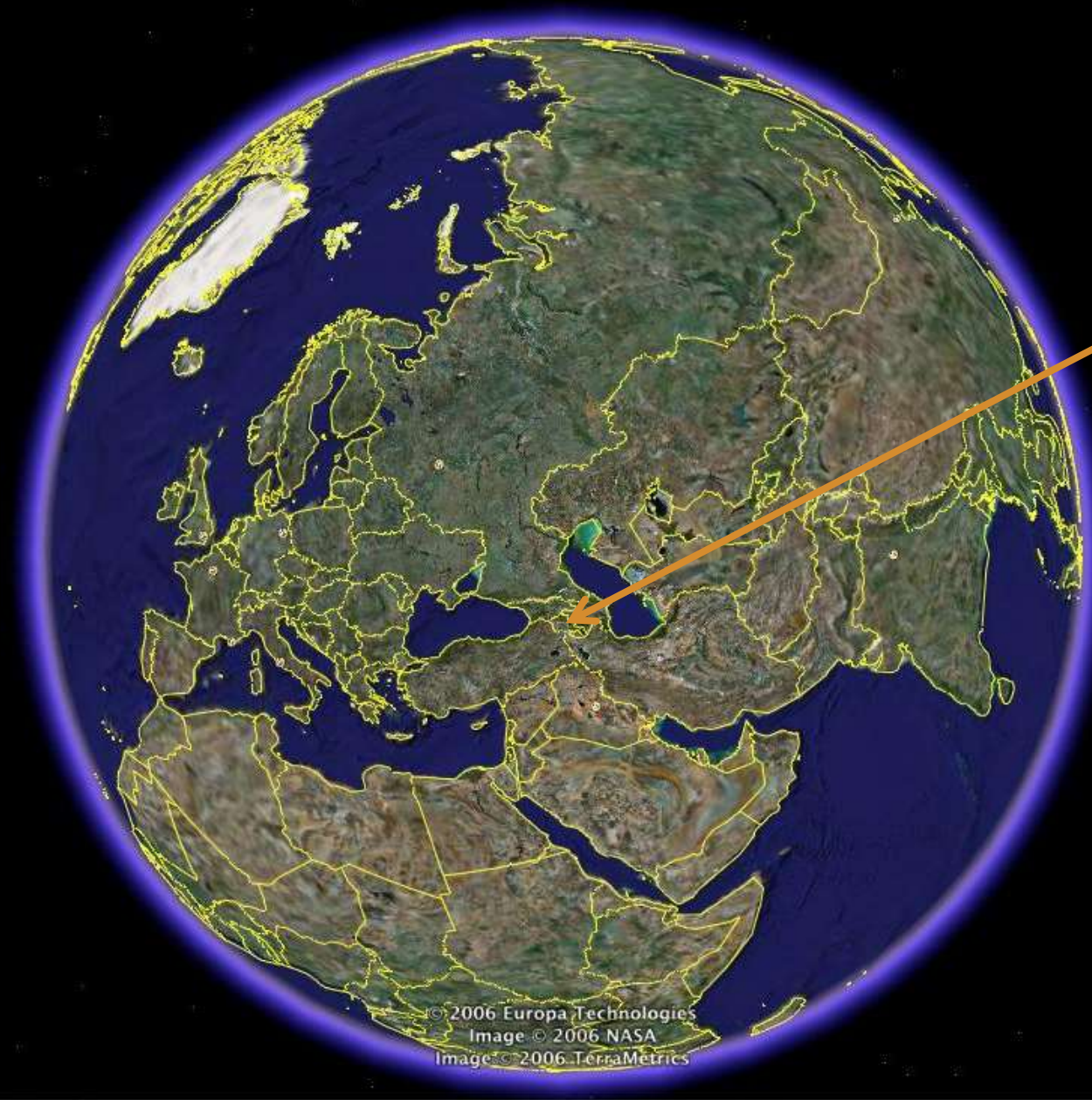

Disaster

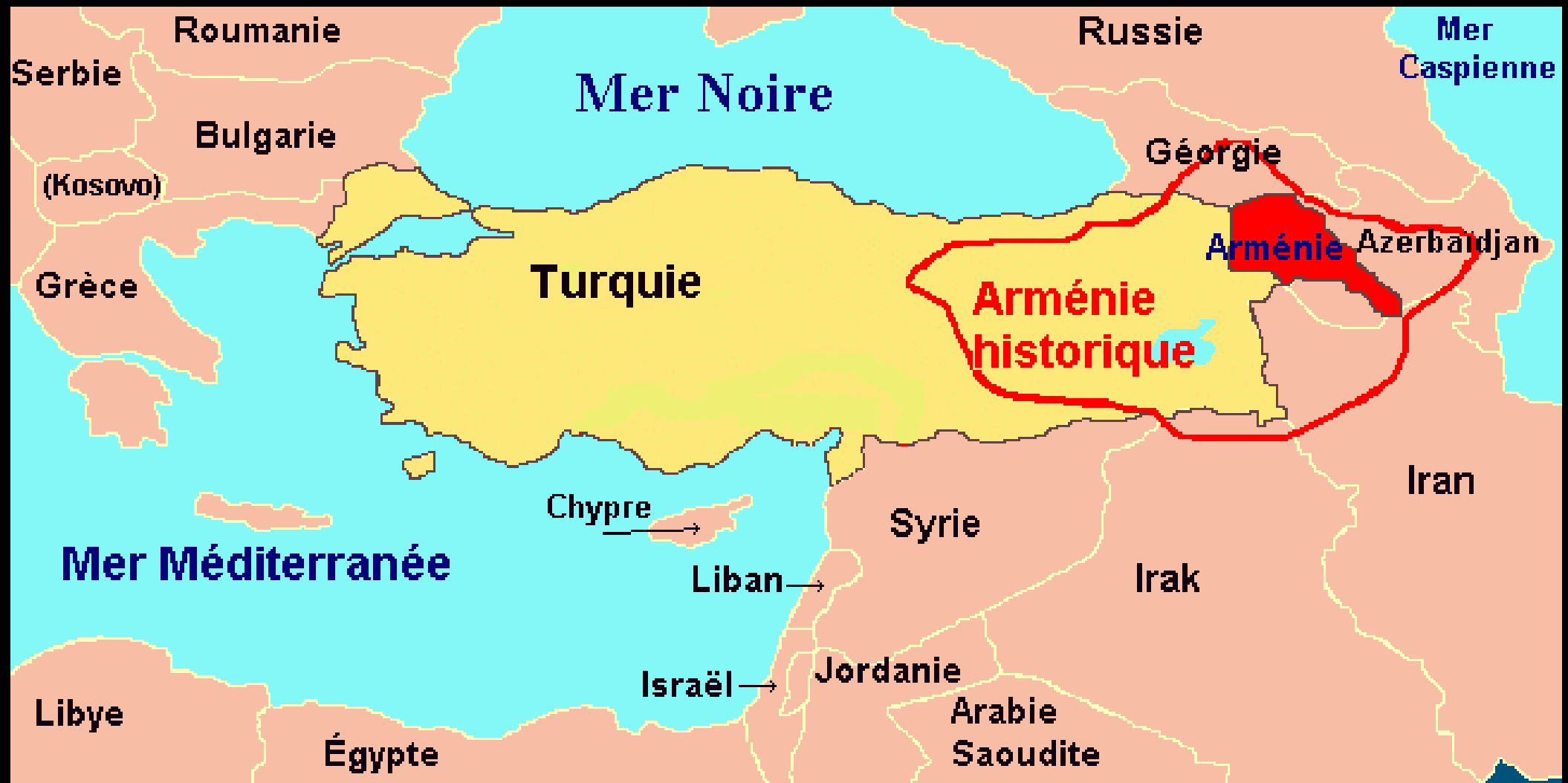Human lives

Territory


Treason



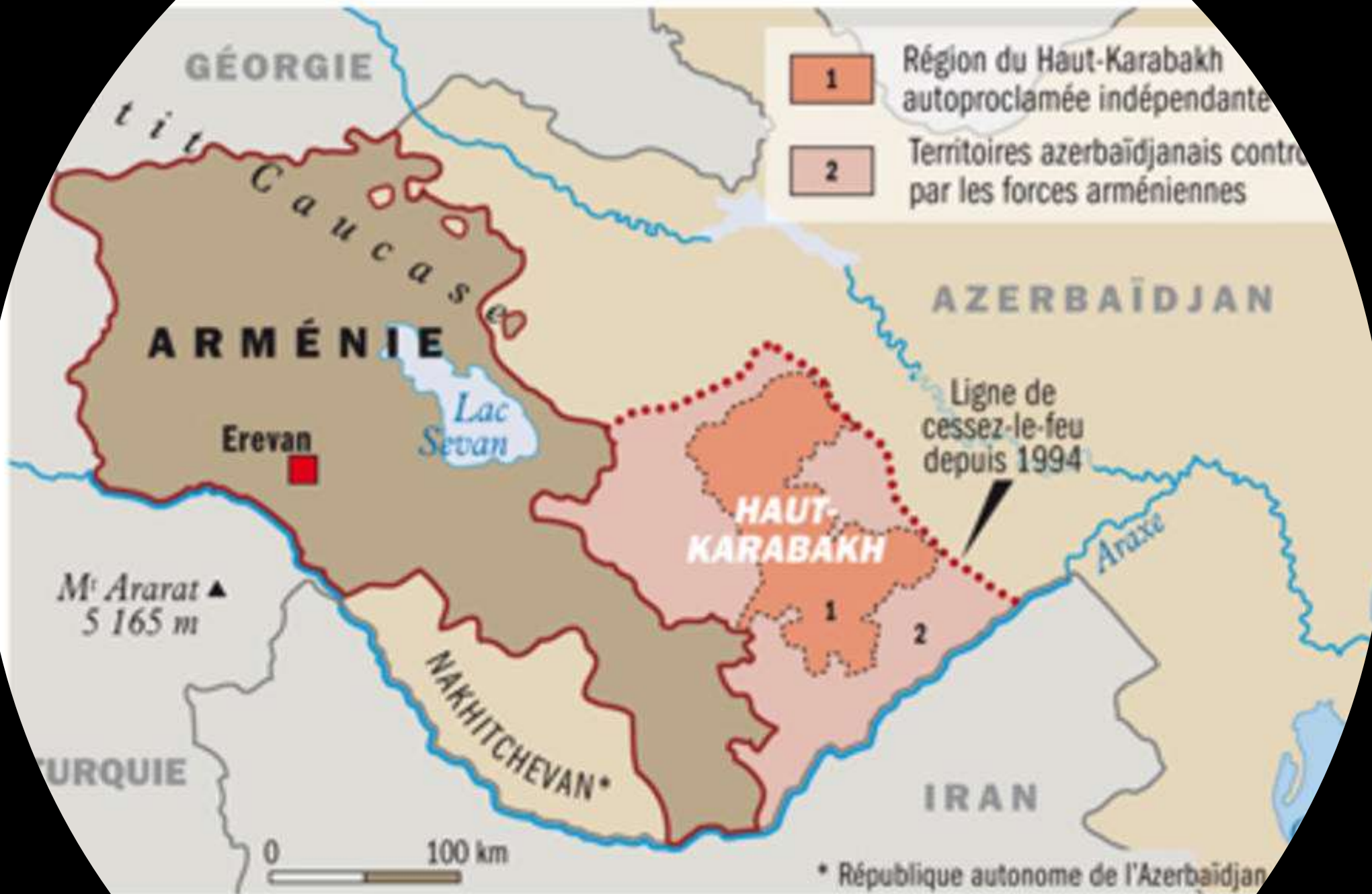© 2006 Europa Technologies
Image © 2006 NASA
Image © 2006 TerraMetrics





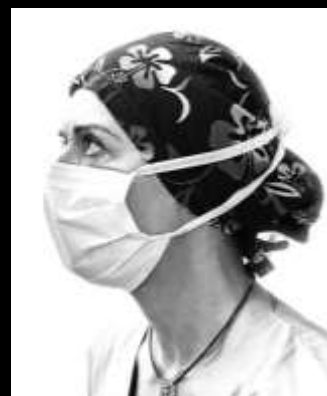


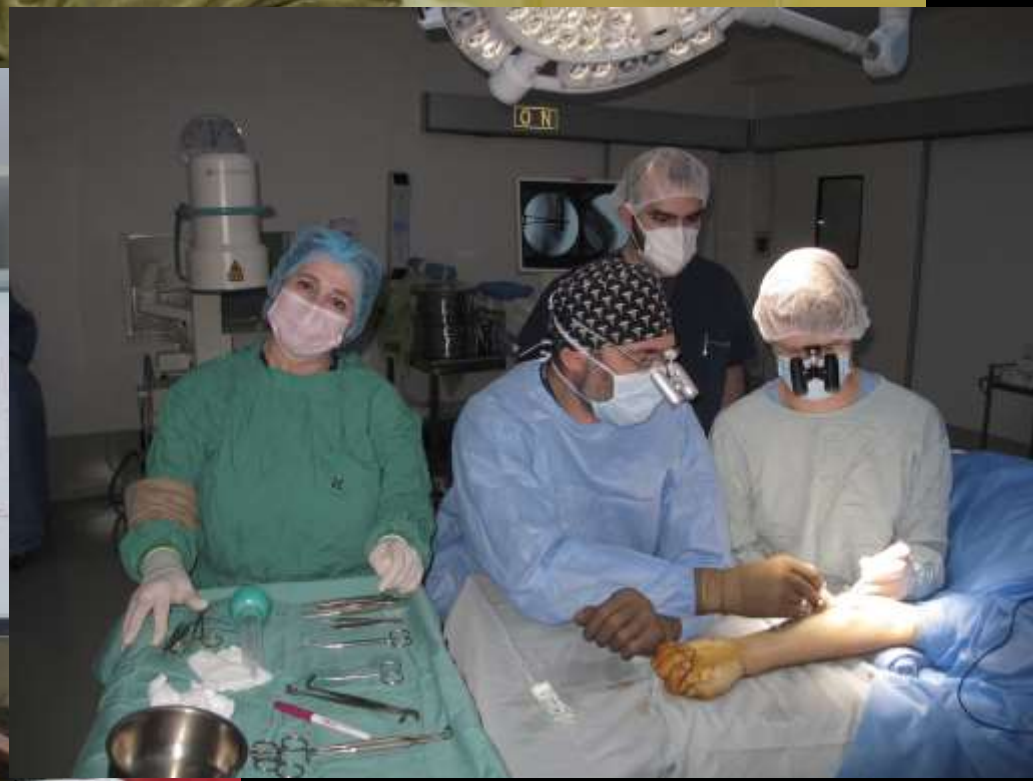
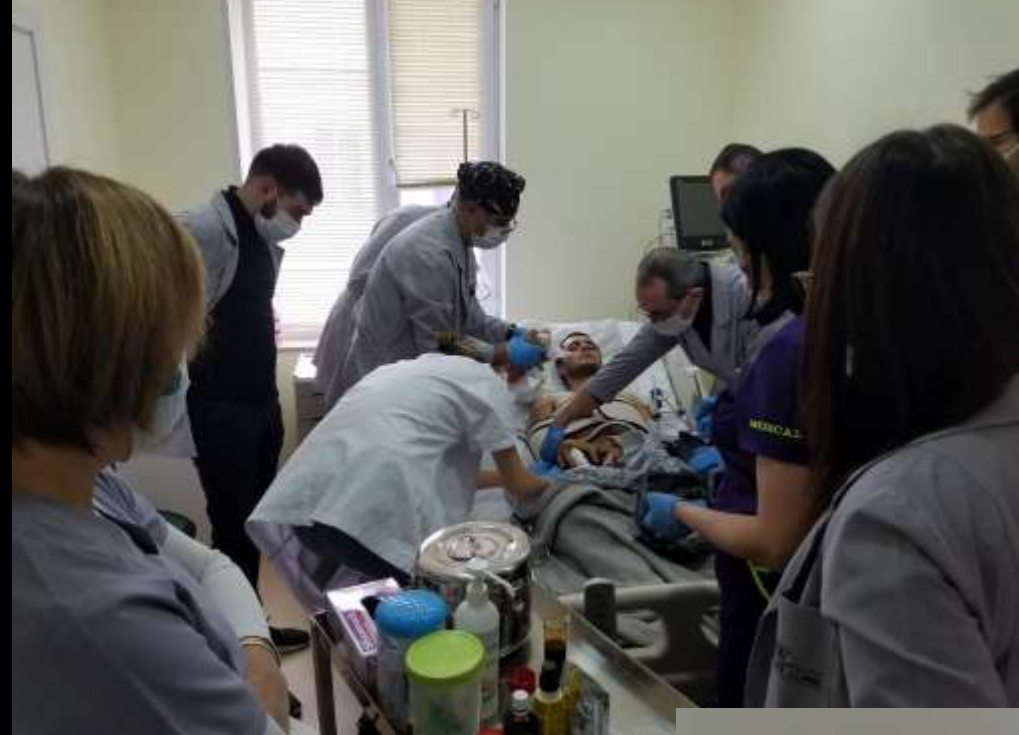


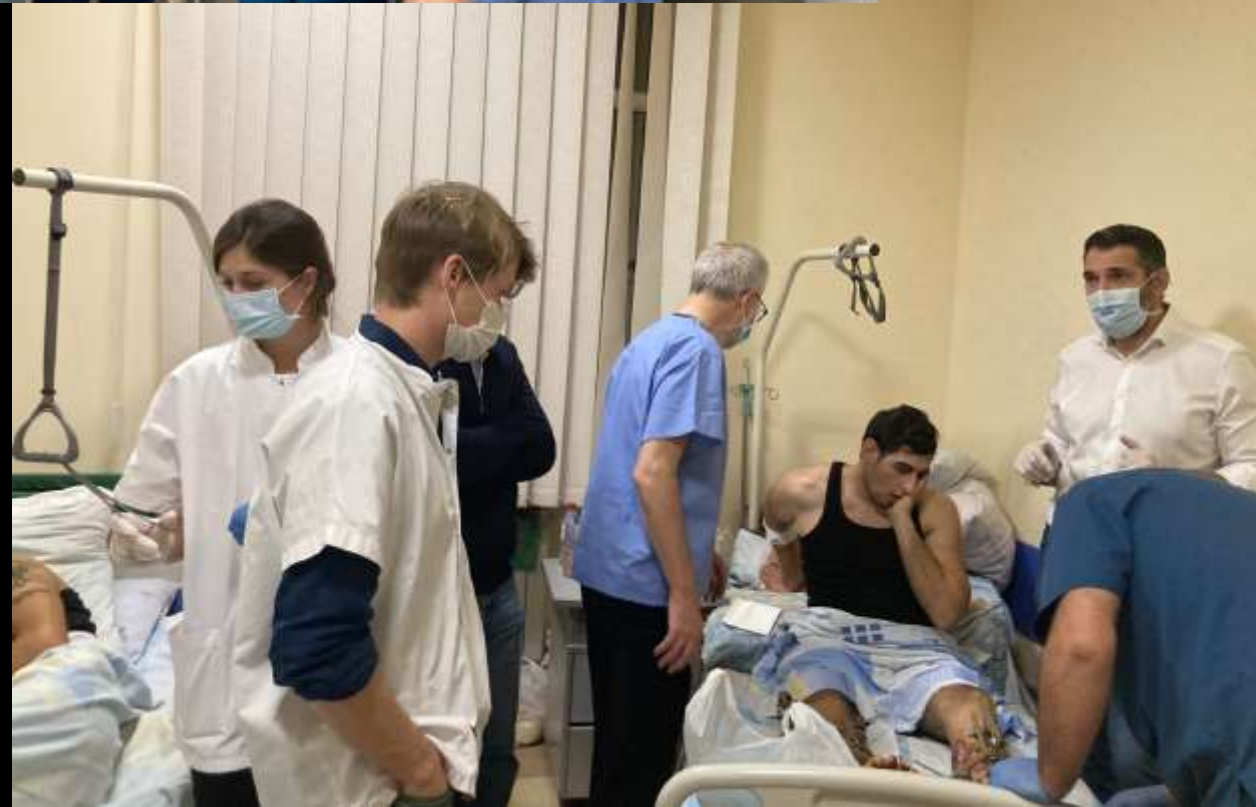
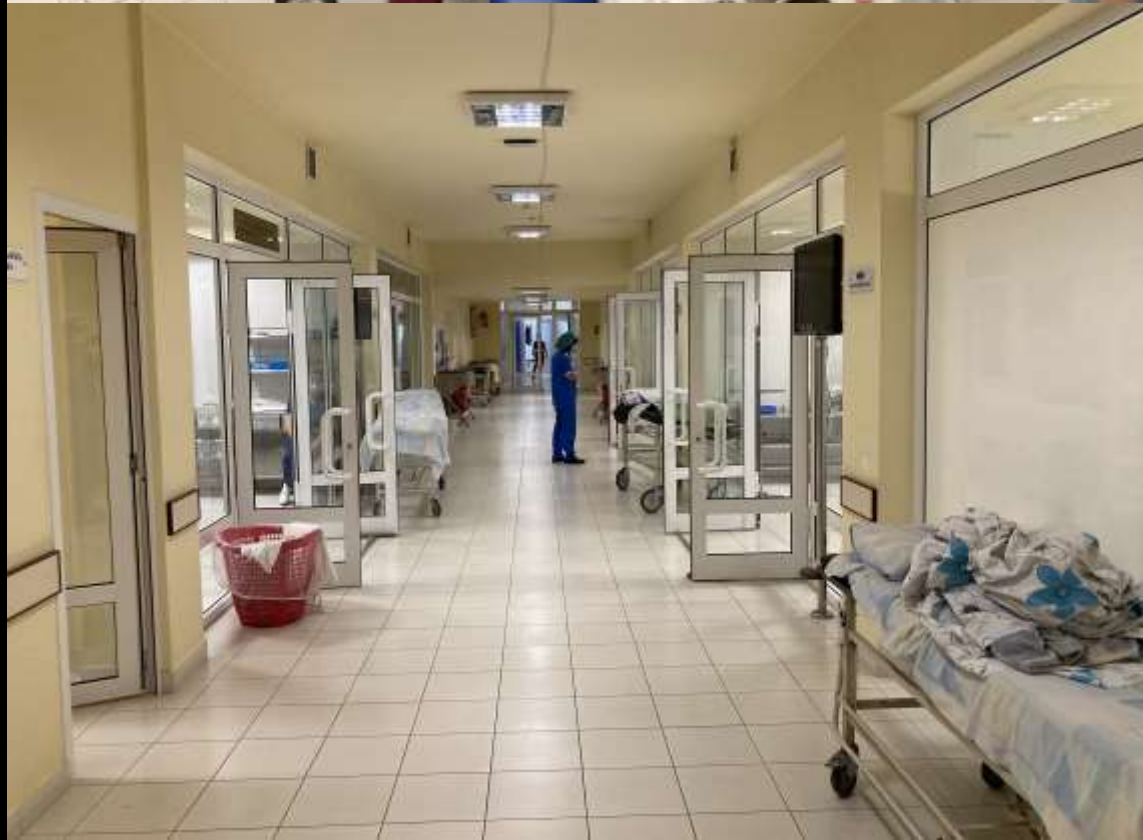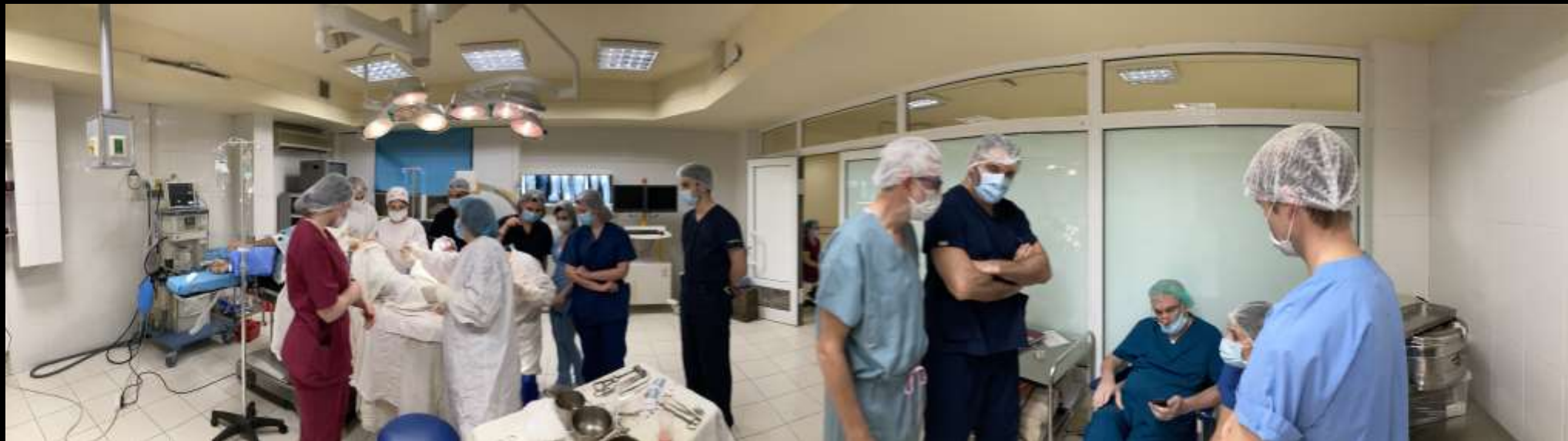- la Douleur
- L'infection ostéo-articulaire
- Le nerf périphérique
- La rééducation
- La chirurgie











ACCORD CADRE DE COOPÉRATION

L'Université Claude Bernard Lyon 1, établissement public à caractère scientifique culturel et professionnel, membre de l'Université de Lyon, représentée par son Président, le Professeur Frédéric FLEURY, située 43 boulevard du 11 novembre 1918 - 69622 Villeurbanne cedex (France) ; membre de l'Université de Lyon (France).

Désignée ci-après par «UCBL»,

Les Hospices Civils de Lyon, établissement public de santé, représentés par leur Directeur Général, M. Raymond LE MOIGN, dont le siège administratif est situé 3 quai des Célestins – 69002 Lyon (France) ;

Désigné ci-après par « HCL »,

Le Centre Hospitalier Le Vinatier, représenté par son Directeur, M. Pascal MARIOTTI, dont le siège est situé 95 Bd Pinel - 69500 Bron (France) ;

Désigné ci-après par « Le Vinatier »

Étant ci-après désignés collectivement par « Établissements de Lyon »

D'une part,

Et

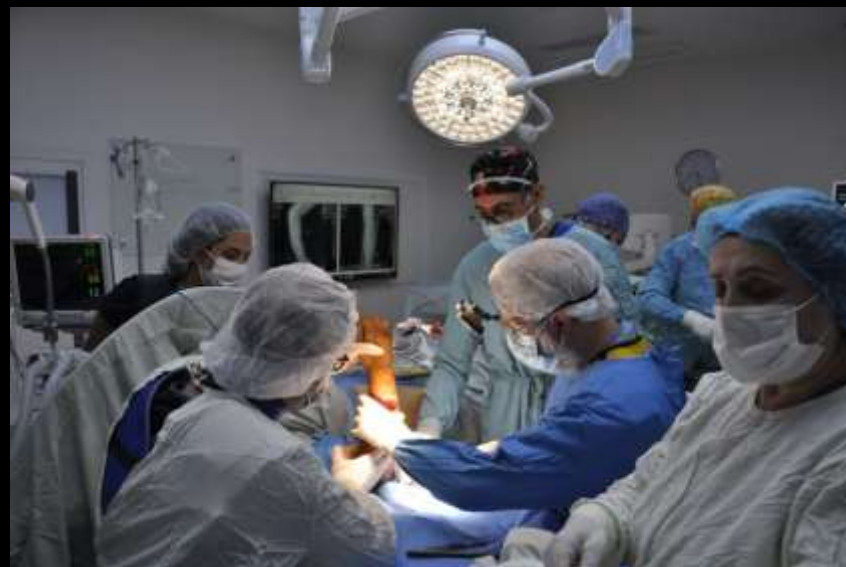Le Ministère de la Santé représentée par Mme Anahit AVANESYAN, situé Maison du gouvernement 3, Place de la République, Erevan 0010, – Arménie,

Désigné ci-après par « Ministère de la Santé »

L'Université Médicale d'Etat de Erevan représentée par son Recteur, le Professeur A. MURADYAN, située 2 Koryun Street, Yerevan - Arménie.

Désigné ci-après par «YSMU»,





[Les HCL](#)[#TeamHCL](#)[Formation](#)[Pourquoi nous ?](#)[Rechercher](#)

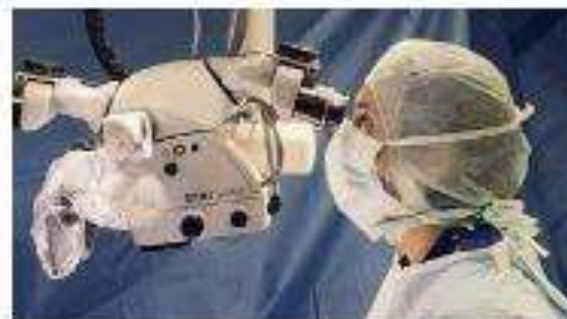Coopération avec l'Arménie : témoignage d'une jeune chirurgienne

Anna Toplaghaltsyan est une jeune chirurgienne plasticienne. Actuellement accueillie en tant que stagiaire associée, elle revient sur son parcours qui l'a menée « d'un petit pays des montagnes du Caucase appelé l'Arménie » à l'hôpital Edouard Herriot.

« Nous sommes une nation qui subit régulièrement des agressions militaires, donc pour moi et mes collègues, il est très important d'avoir une chirurgie performante », souligne, avec conviction, Anna Toplaghaltsyan, jeune chirurgienne en stage aux HCL pour un an.

« Mon rêve est de devenir chirurgienne reconstructrice de la main »

« En Arménie, la chirurgie de la main est encore peu développée. Mon rêve est de devenir chirurgienne reconstructrice de la main et d'établir une culture de la chirurgie de la main dans mon pays. Ce rêve ancien a pris racine pendant la récente guerre du Haut-Karabagh, avec la



Anna Toplaghaltsyan est accueillie dans le service de chirurgie orthopédique du membre supérieur de l'hôpital Edouard Herriot.



La Région
Auvergne-Rhône-Alpes

Implication du CRIOAc Lyon dans les missions en Arménie pour la gestion des blessés de guerre

9^{ème} journée CRIOAc Lyon

Mardi 27 juin 2023

Hôpital de la Croix Rousse Lyon

Aram GAZARIAN, Tristan FERRY

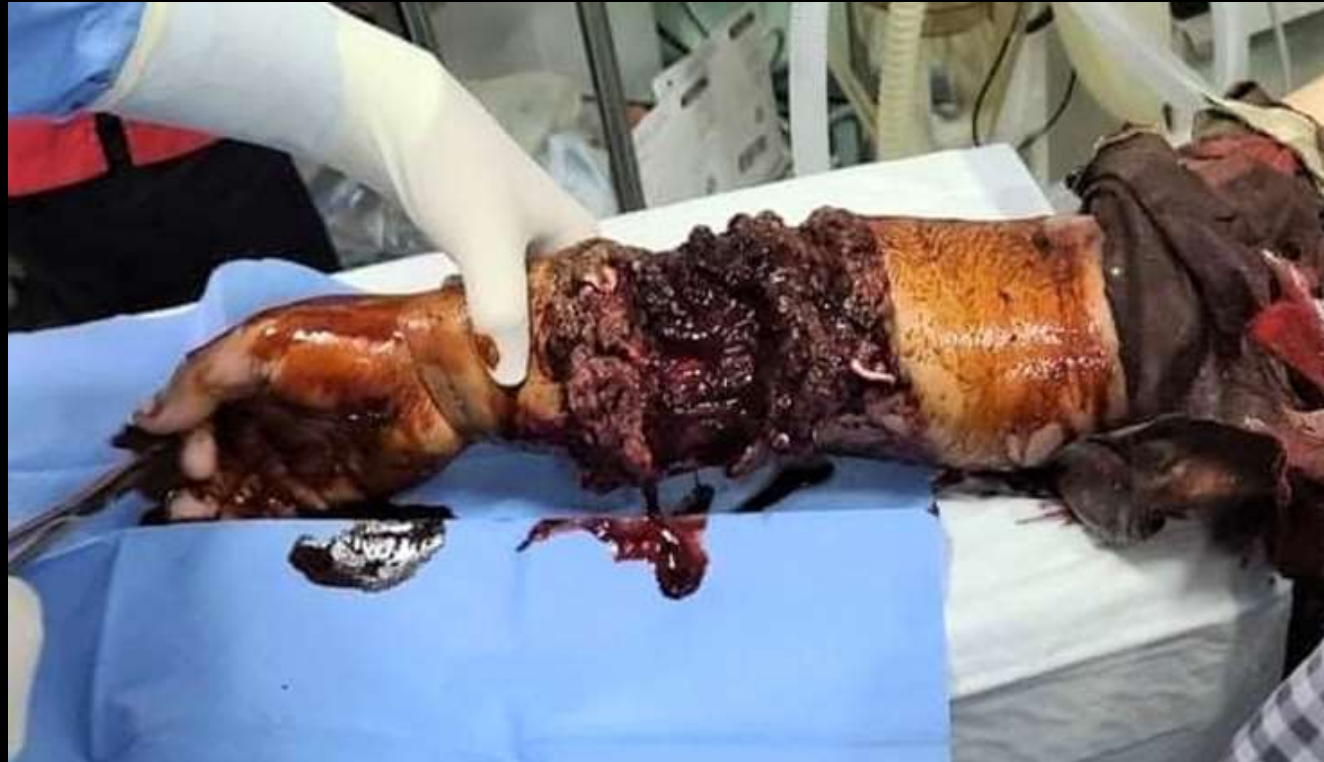On the behalf of our team



CASE

Patient: I. D., 20 y/o

Was injured on October 13 in Hadrut region as a result of shrapnel blast. He got open fracture of both bones of the right forearm with almost circular soft tissue defect, radial artery injury and close fracture of the left tibia fracture





CASE

Patient: I. D., 20 y/o

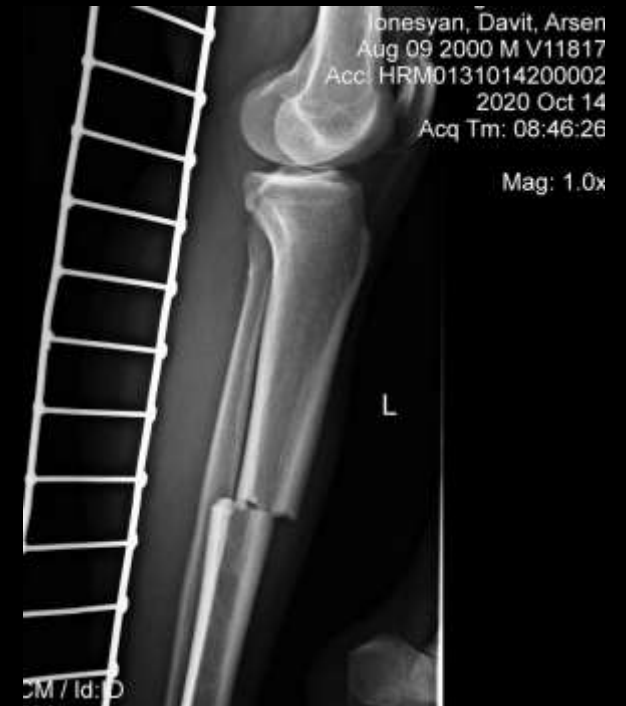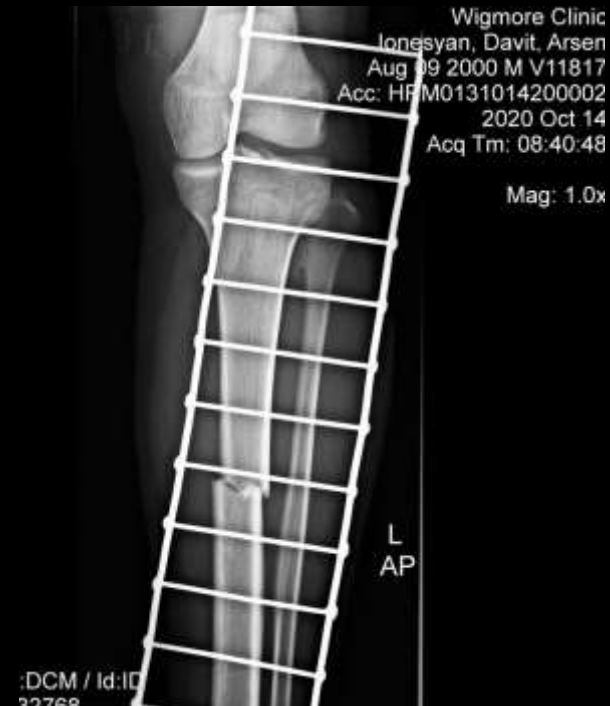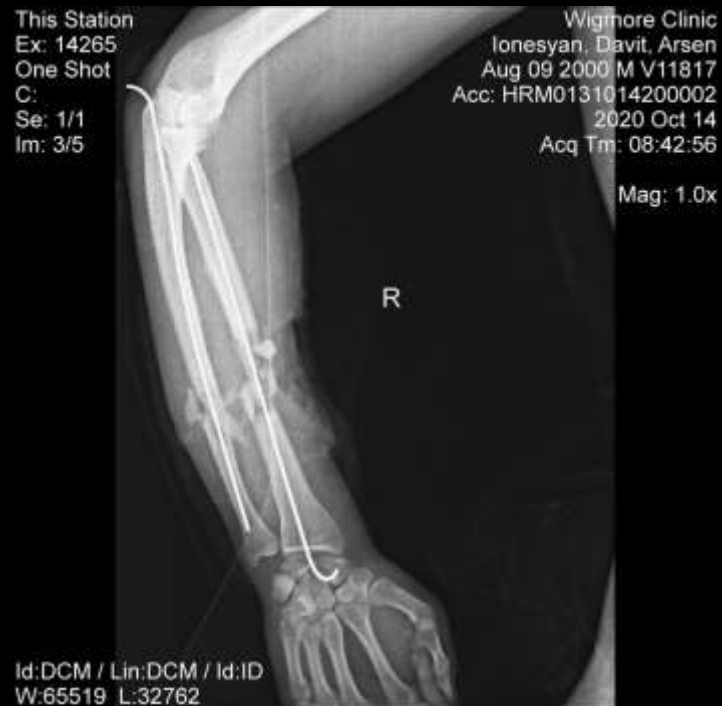Was injured on October 13 in Hadrut region as a result of shrapnel blast. He got open fracture of both bones of the right forearm with almost circular soft tissue defect, radial artery injury and close fracture of the left tibia fracture



CASE

Patient: I. D., 20 y/o

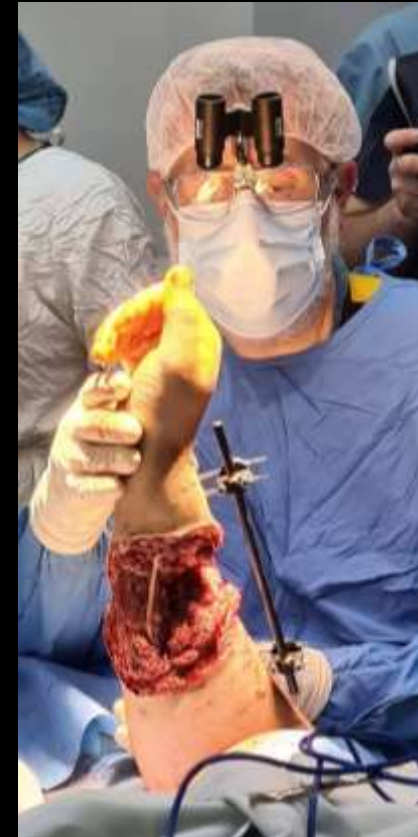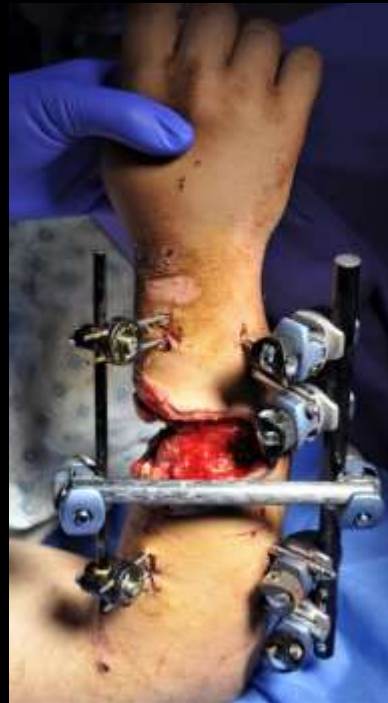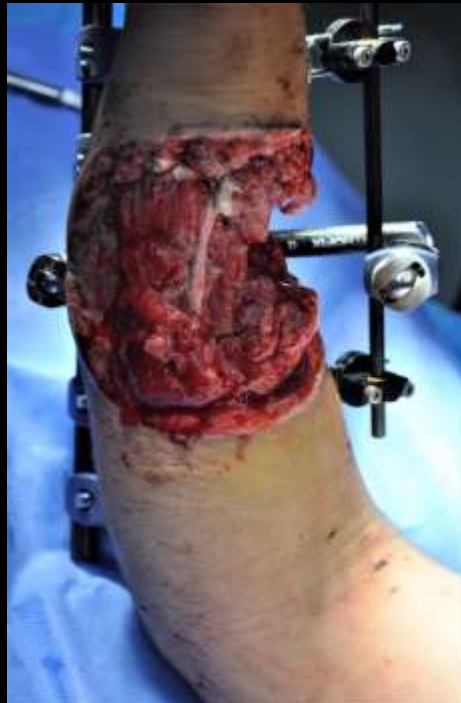In the hospital in Stepanakert he received the first aid, where they washed the wound and fixed his forearm bones with K-wires and the left leg with the cast.



CASE

Patient: I. D., 20 y/o

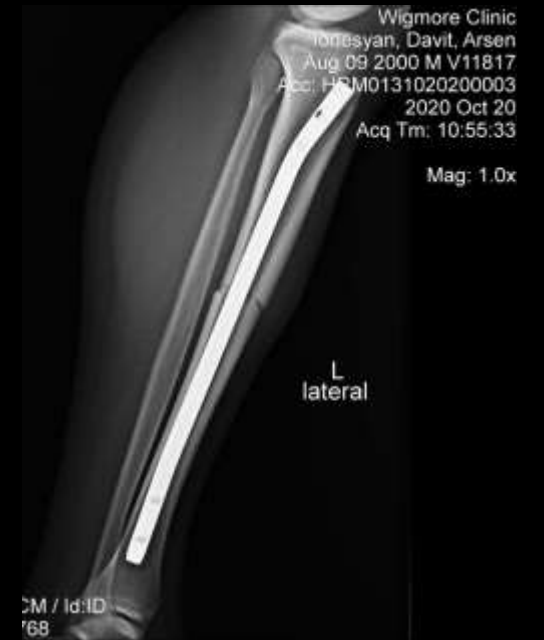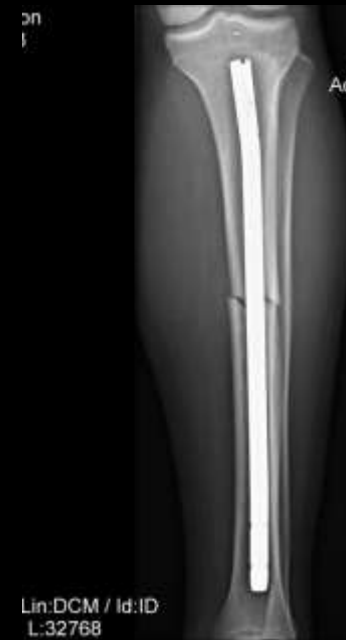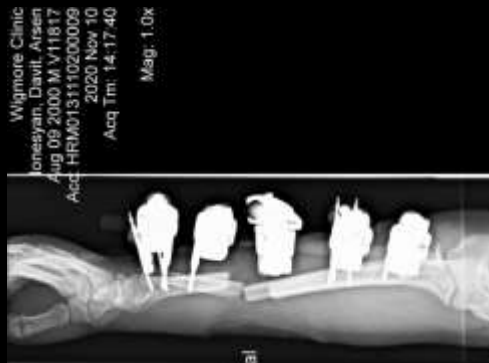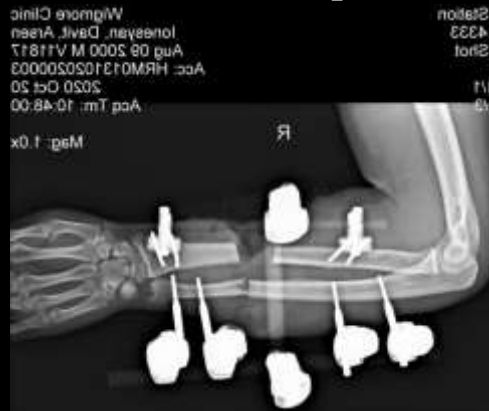Next day he arrived to Wigmore Clinic and was operated by Dr. Aram Gazarian and Dr. Haig Avagyan. Debridement of the wound and stabilization of forearm bones with 2 external fixators was performed (with some shortening), as well as IM fixation of the left tibia.



CASE

Patient: I. D., 20 y/o

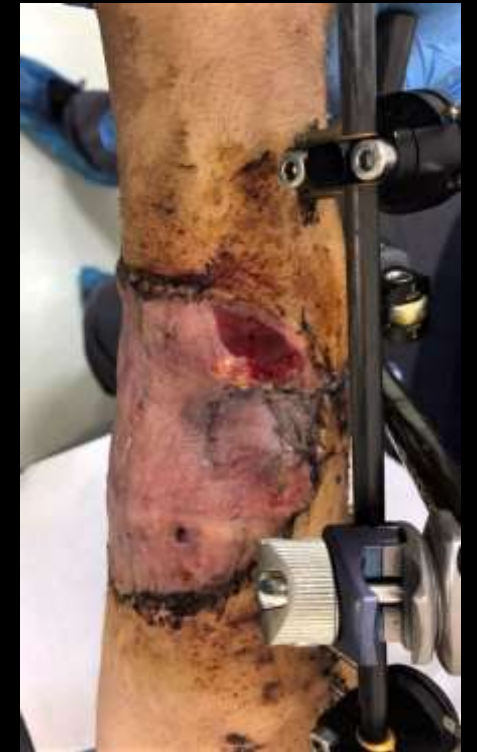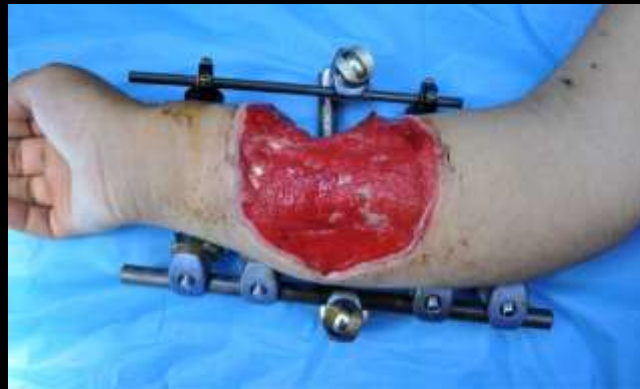
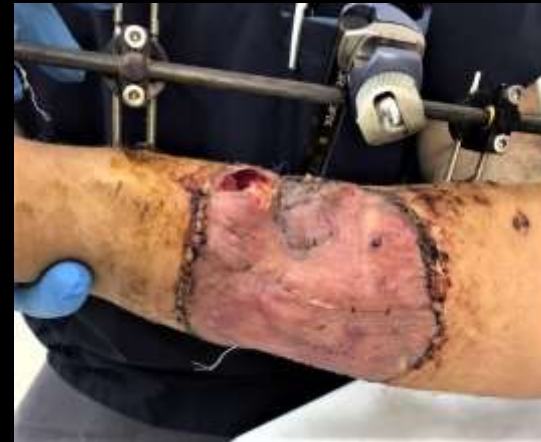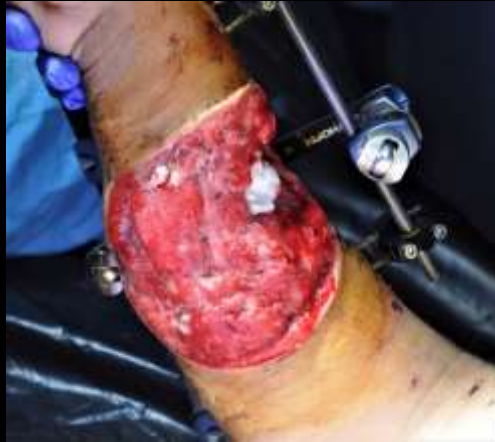Next day he arrived to Wigmore Clinic and was operated by Dr. Aram Gazarian and Dr. Haig Avagyan. Debridement of the wound and stabilization of forearm bones with 2 external fixators was performed (with some shortening), as well as IM fixation of the left tibia. Post-op x-rays



CASE

Patient: I. D., 20 y/o

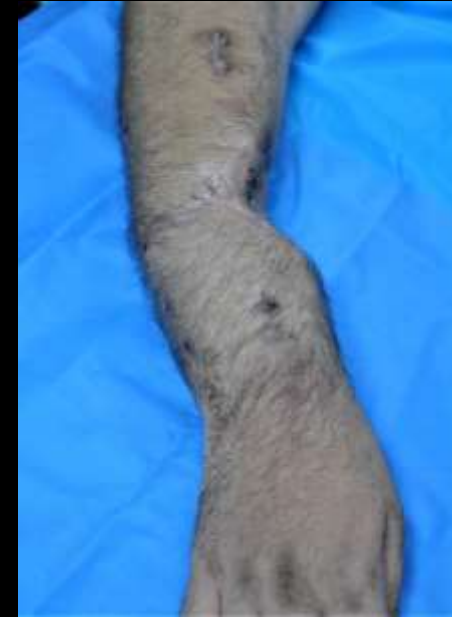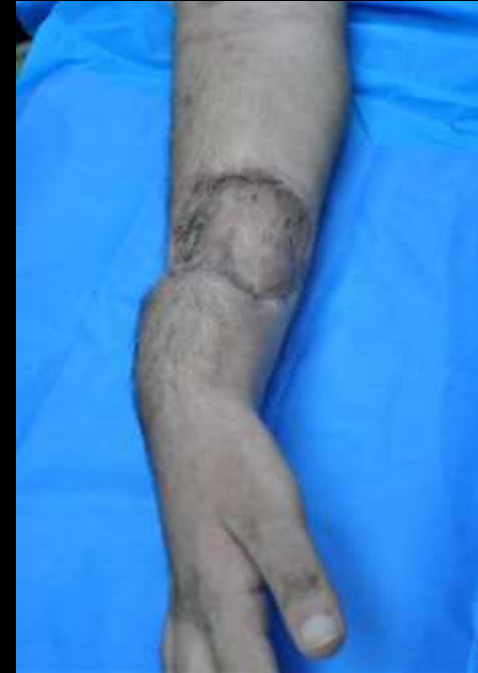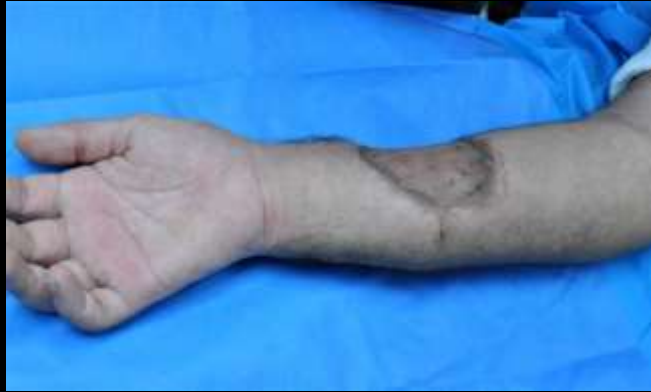Treatment of the wound and skin grafting with split thickness graft on October 29, 2020.



CASE

Patient: I. D., 20 y/o

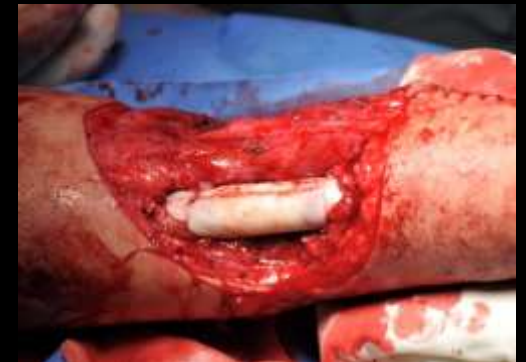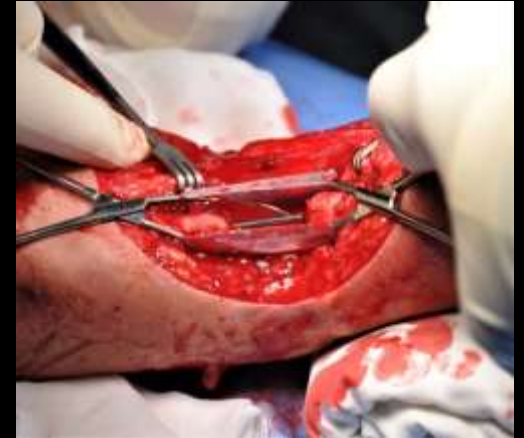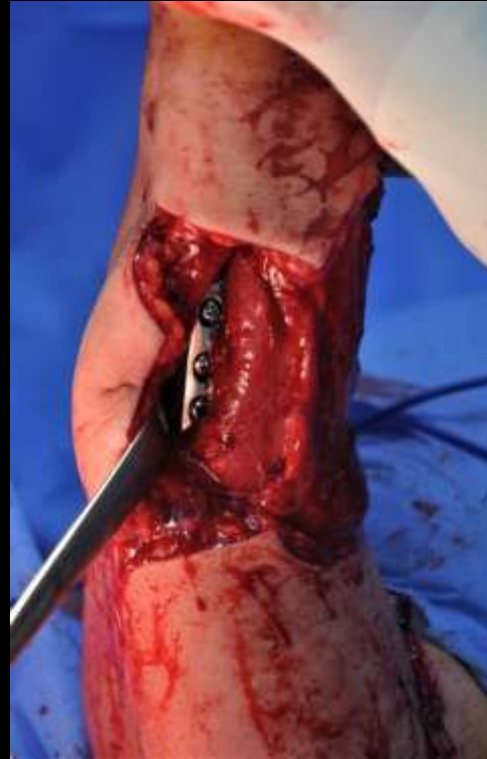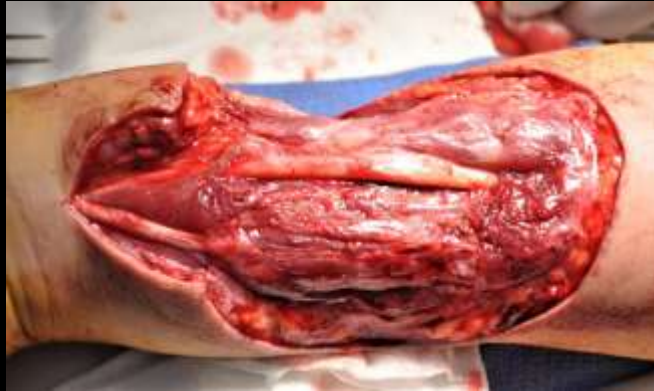The view of the upper extremity before the reconstructive surgery



CASE

Patient: I. D., 20 y/o

**The first stage of reconstruction on January 8, 2021:
removal of the scar, plating of ulna and bone grafting, first stage
of Masquelet for radius with temporary fixation with K-wire and
abdominal flap to cover the skin and soft tissue defect**

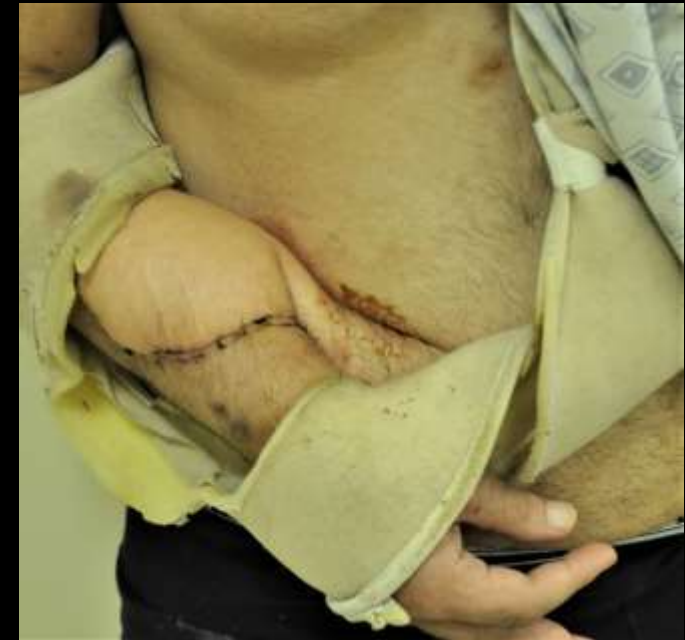
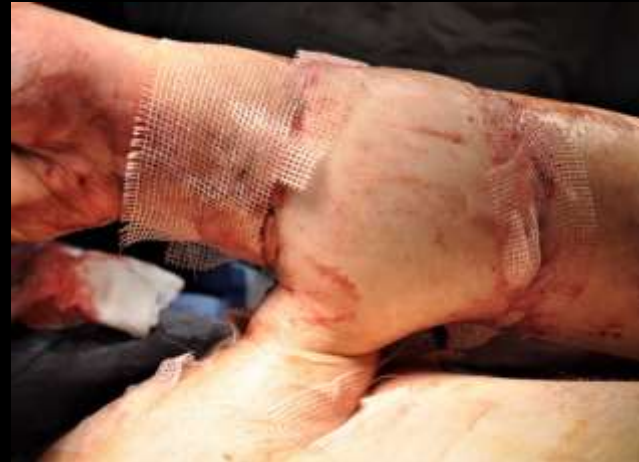

CASE

Patient: I. D., 20 y/o

The first stage of reconstruction on January 8, 2021

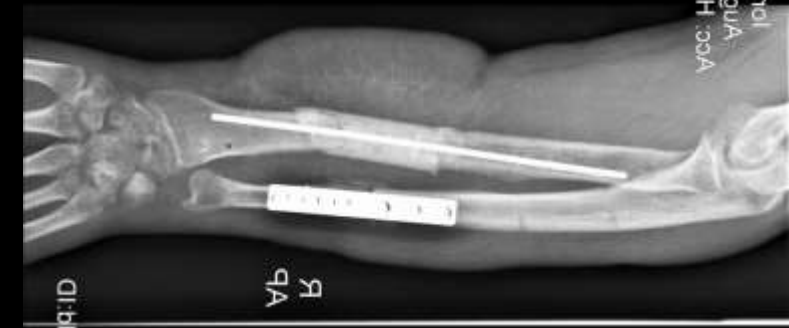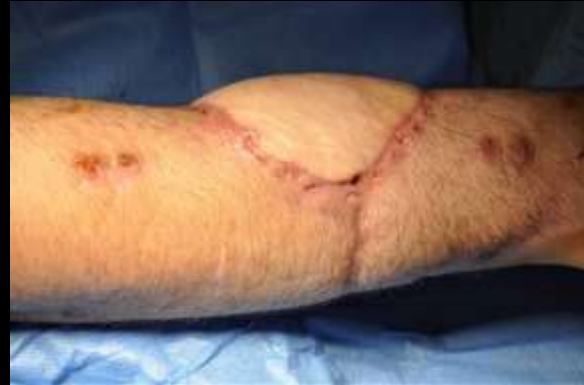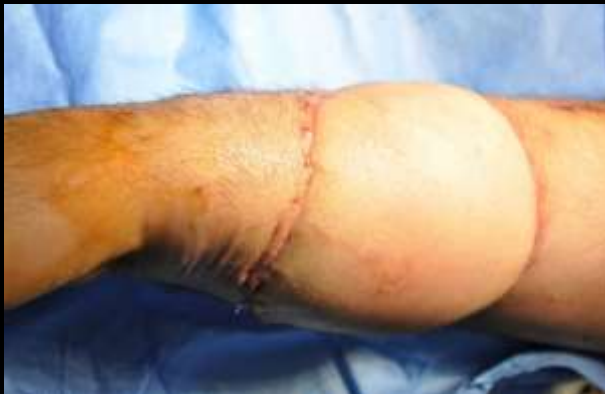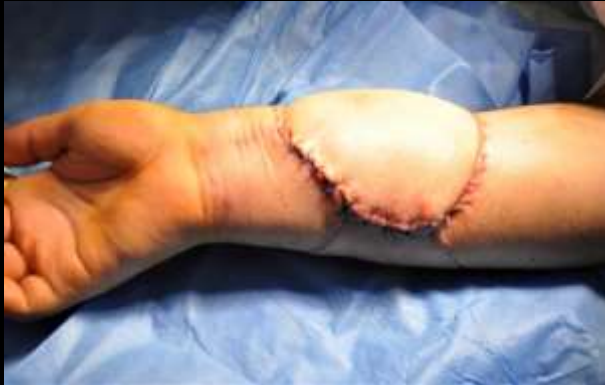: removal of the scar, plating of ulna and bone grafting, first stage of Masquelet for radius with temporary fixation with K-wire and abdominal flap to cover the skin and soft tissue defect



CASE

Patient: I. D., 20 y/o

Detachment of the flap on January 29, 2021

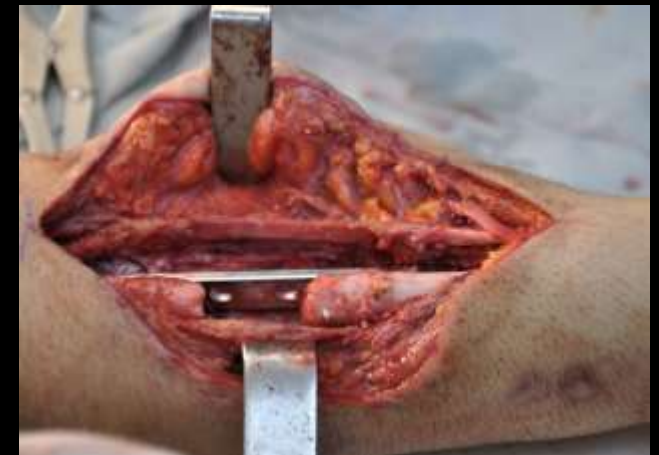
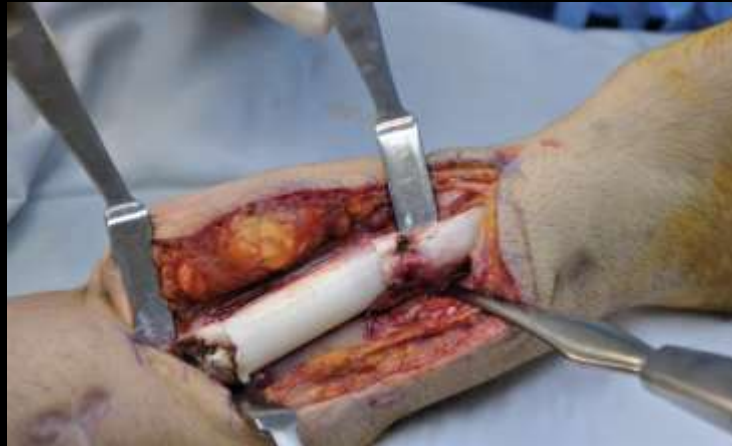
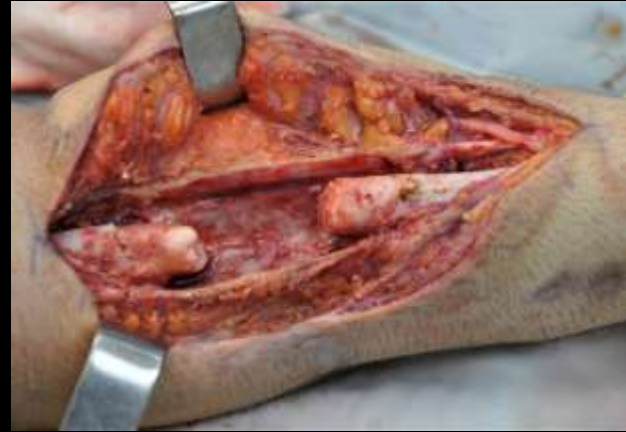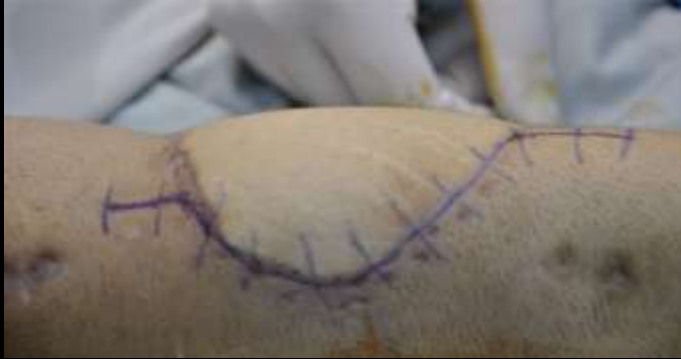united, surgical
nearby, liver, D, may, anal
TT8TV M 0000 00 gUA
TS00TS8ST00T0MRFH: pccA
0S nsl, TS0S
00:12:01: mT pccA
x0.1: psm

CASE

Patient: I. D., 20 y/o

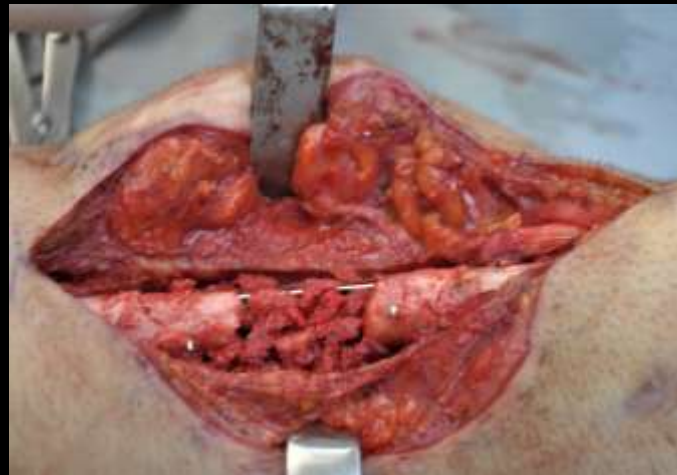
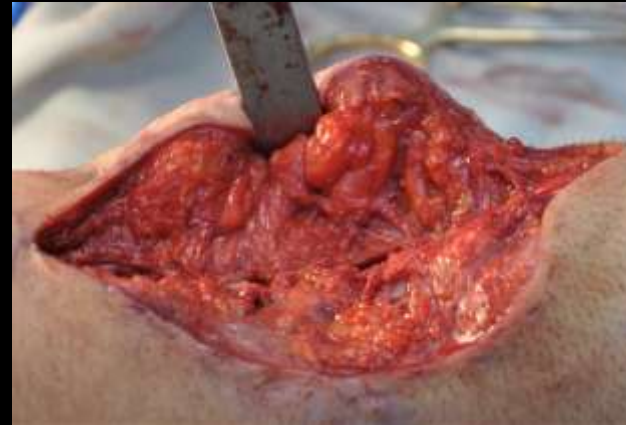March 2, 2021 – second stage of Masquelet. Removal of bone cement and K-wire, plating of the radius and bone grafting.



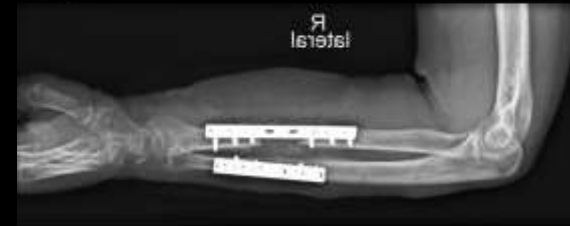CASE

Patient: I. D., 20 y/o

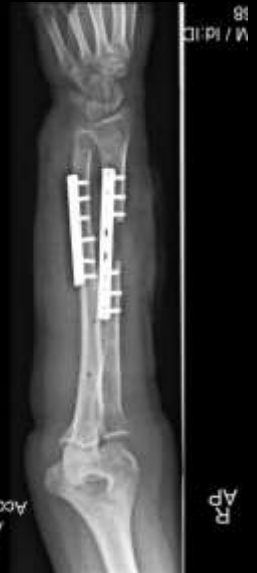March 2, 2021 – second stage of Masquelet. Removal of bone cement and K-wire, plating of the radius and bone grafting.



Wigmore Clinic
Jones, David, Arsen
Aug 09 2000 M V11817
Acc: HRM0130303210002
2021 Mar 03
Acq Tm: 09:07:58
Mag: 1.0x



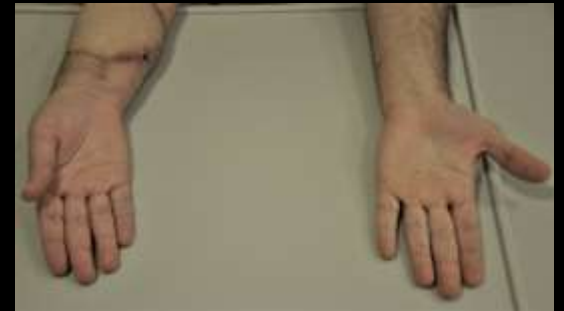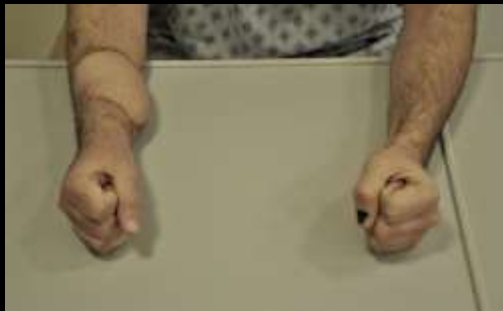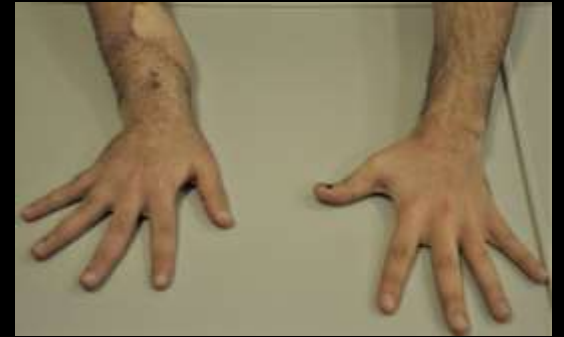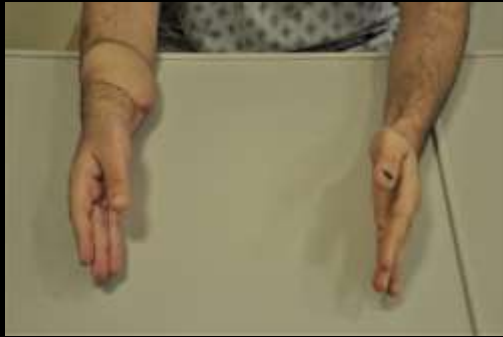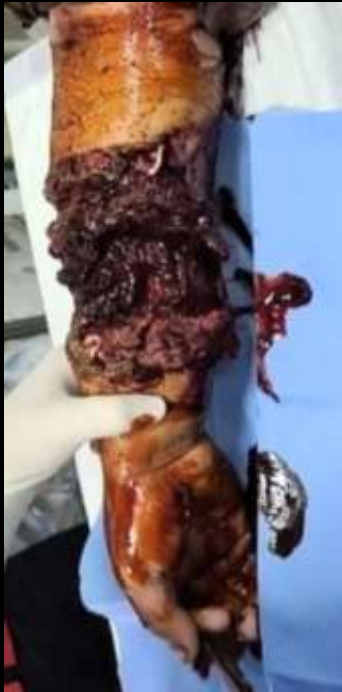Wigmore Clinic
Jones, David, Arsen
Aug 09 2000 M V11817
Acc: HRM0130303210002
2021 Mar 03
Acq Tm: 09:07:58
Mag: 1.0x



CASE

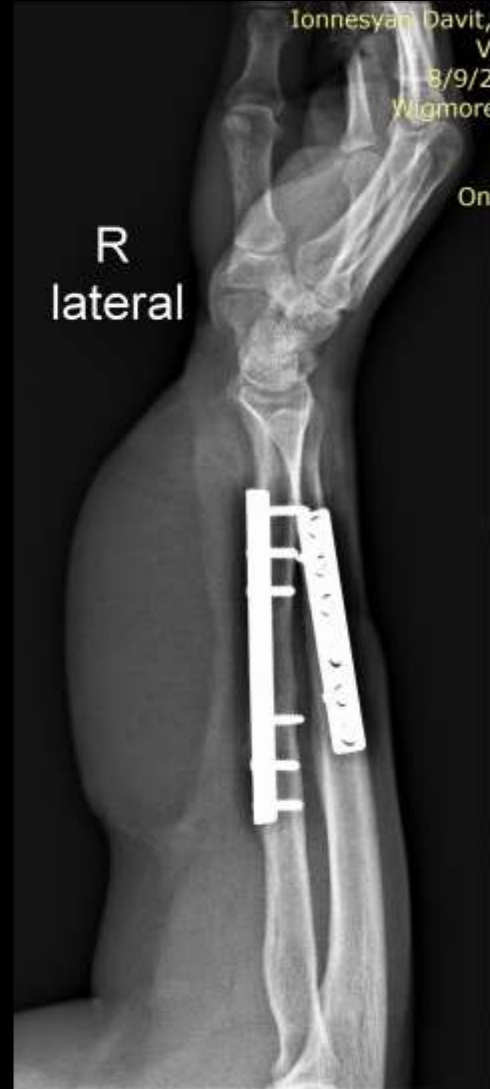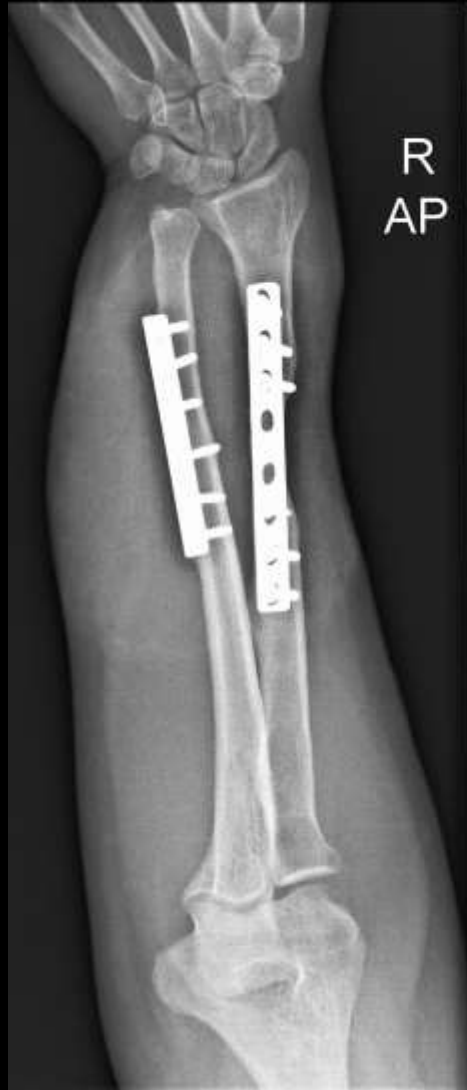Patient: I. D., 20 y/o

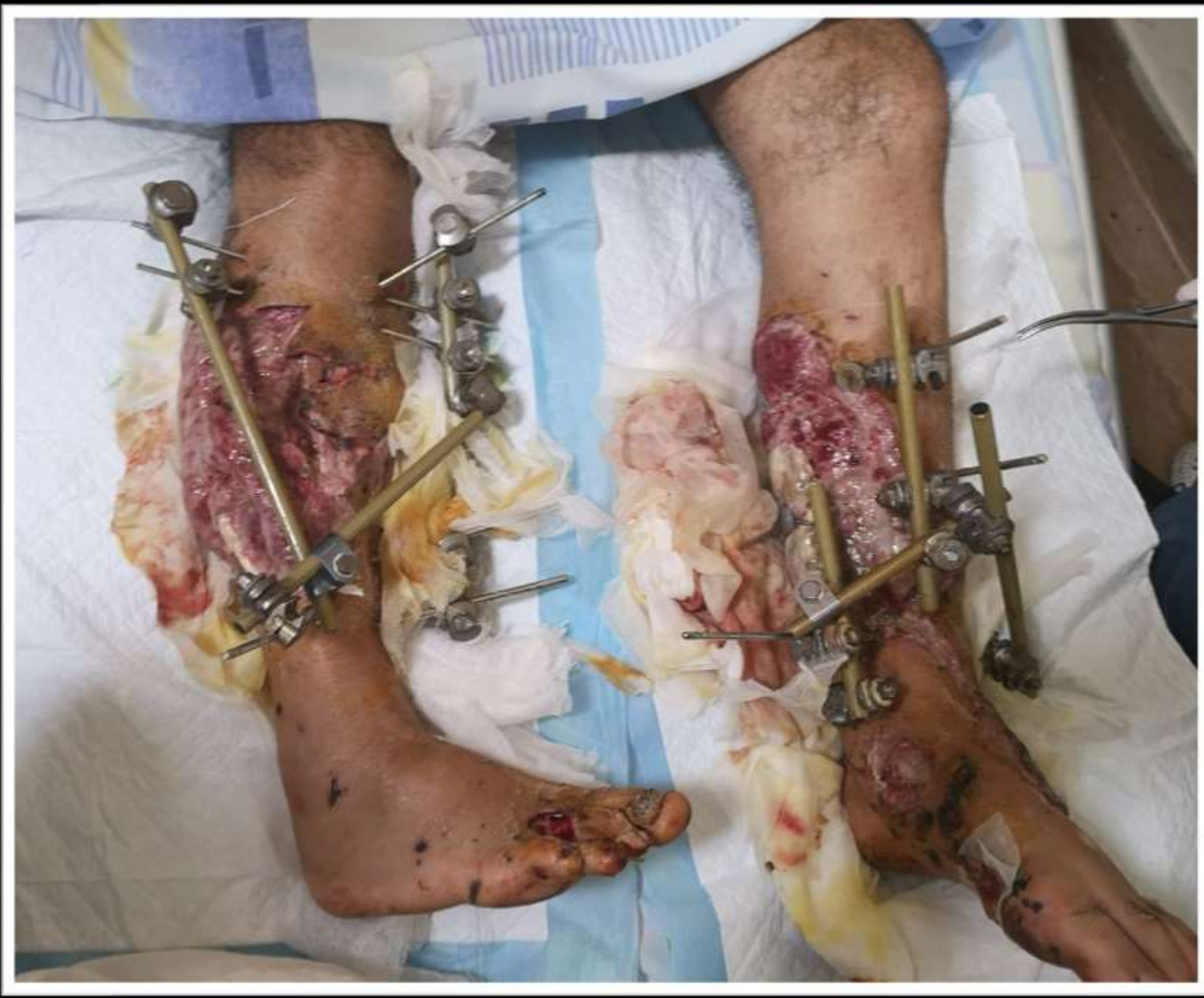Function of the hand and forearm

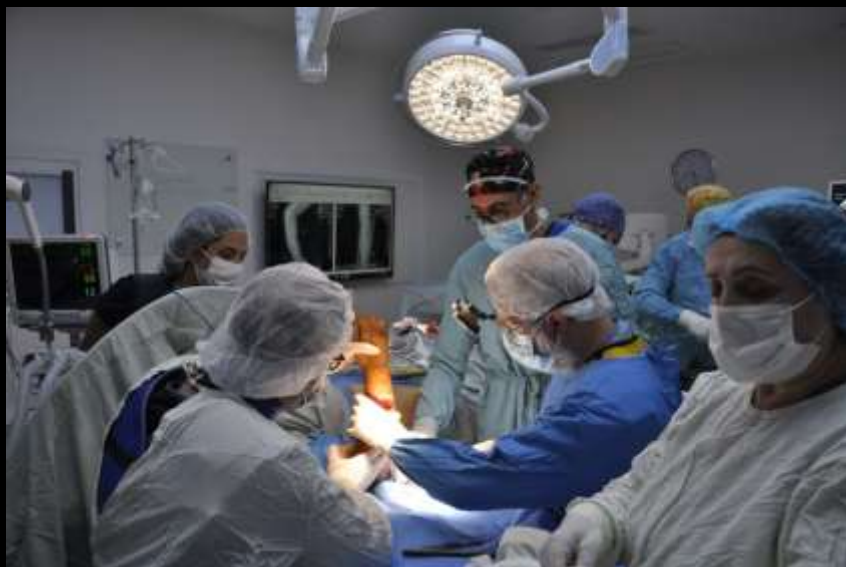

CASE

Patient: I. D., 20 y/o
Latest X ray forearm
















9^{ème} journée CRIOAc Lyon – Mardi 27 juin 2023

Implication du CRIOAc Lyon dans les missions en Arménie pour la gestion des blessés de guerre

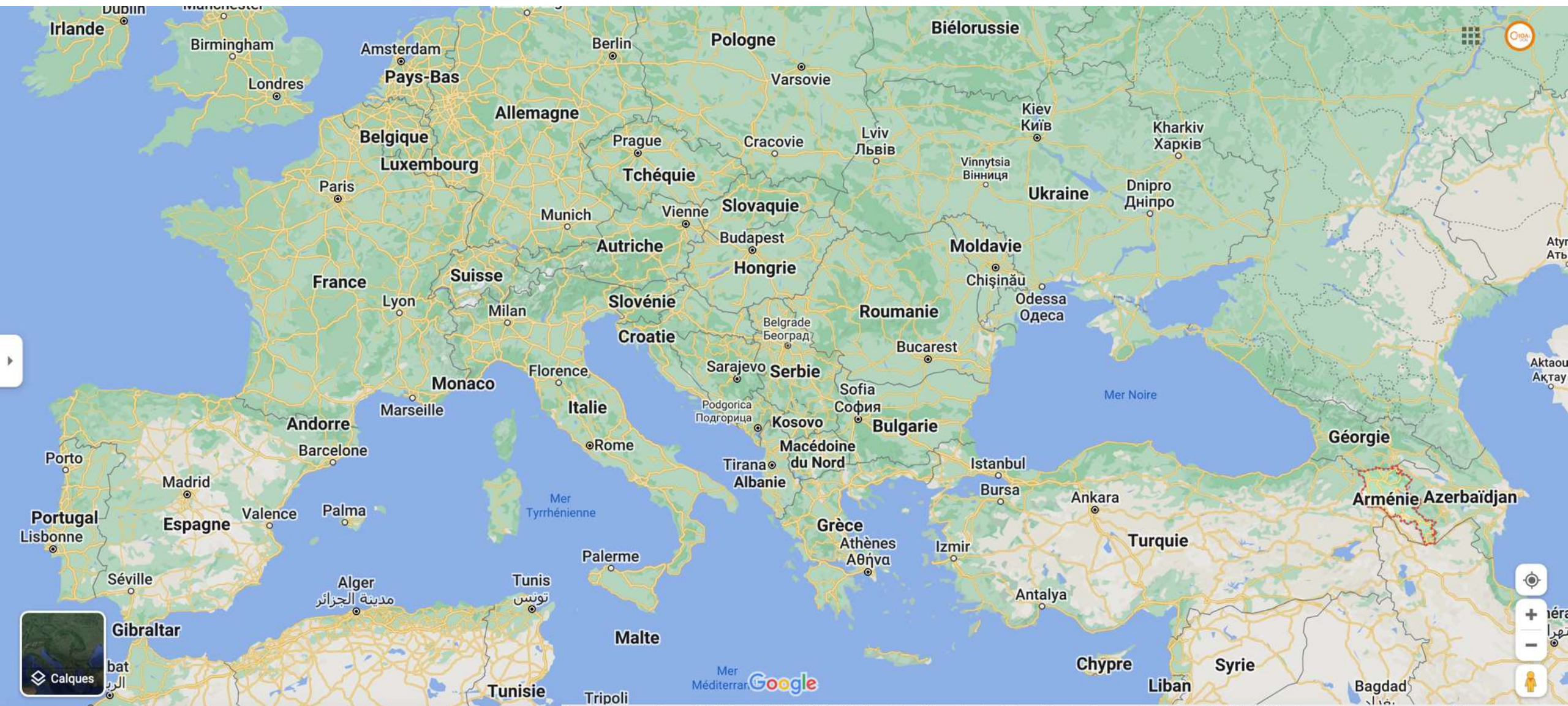
Pr. Tristan Ferry, MD, PhD

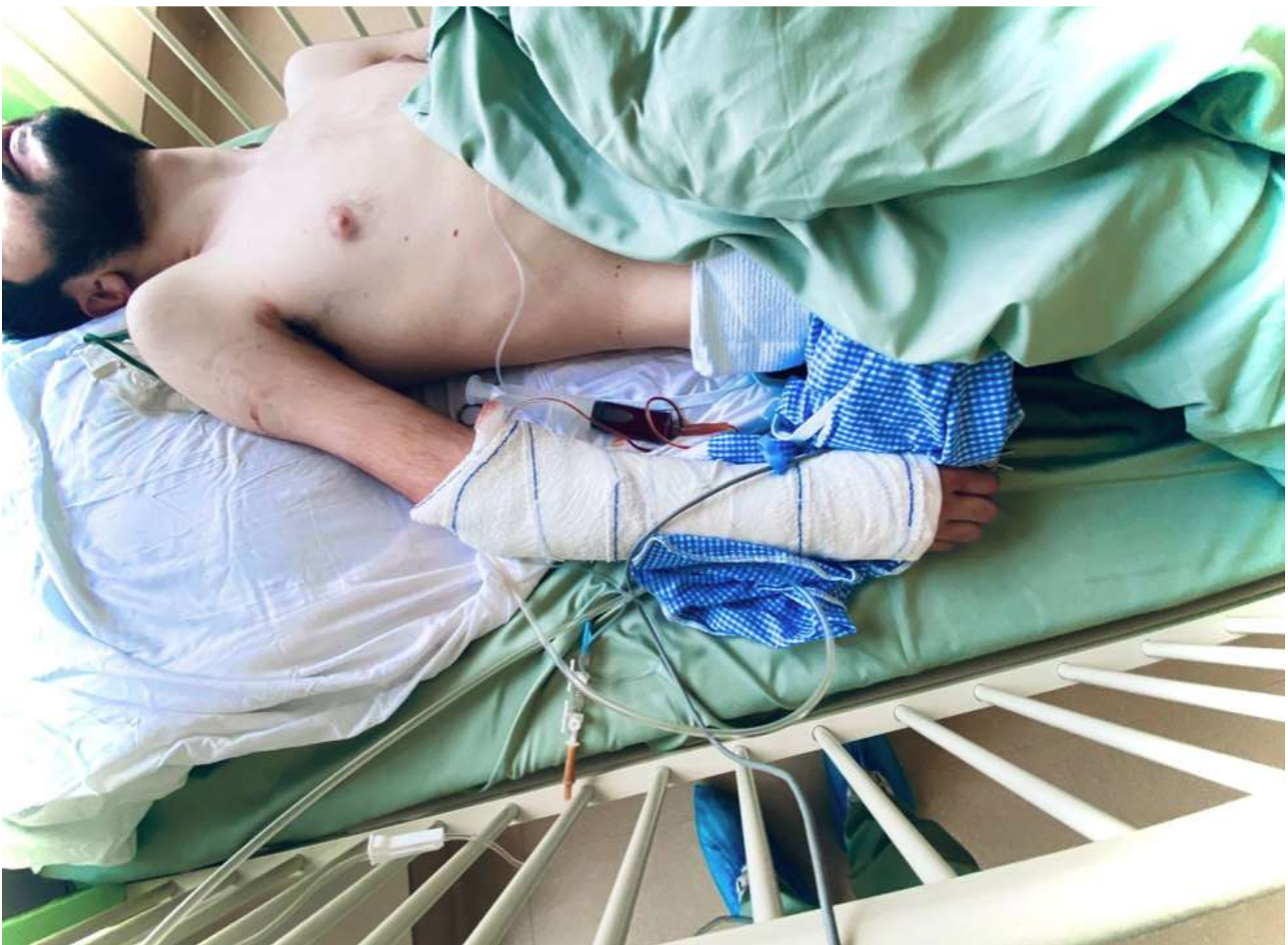tristan.ferry@univ-lyon1.fr

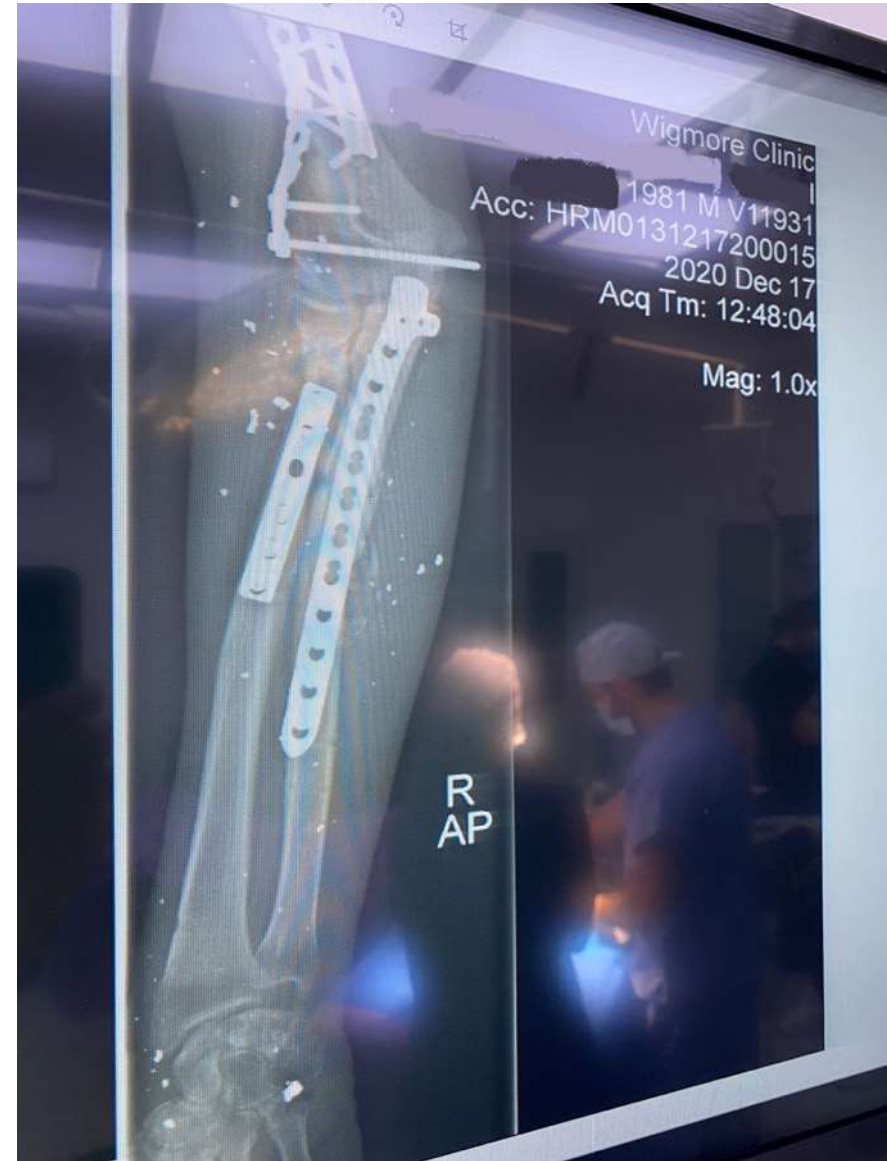 @FerryLyon 

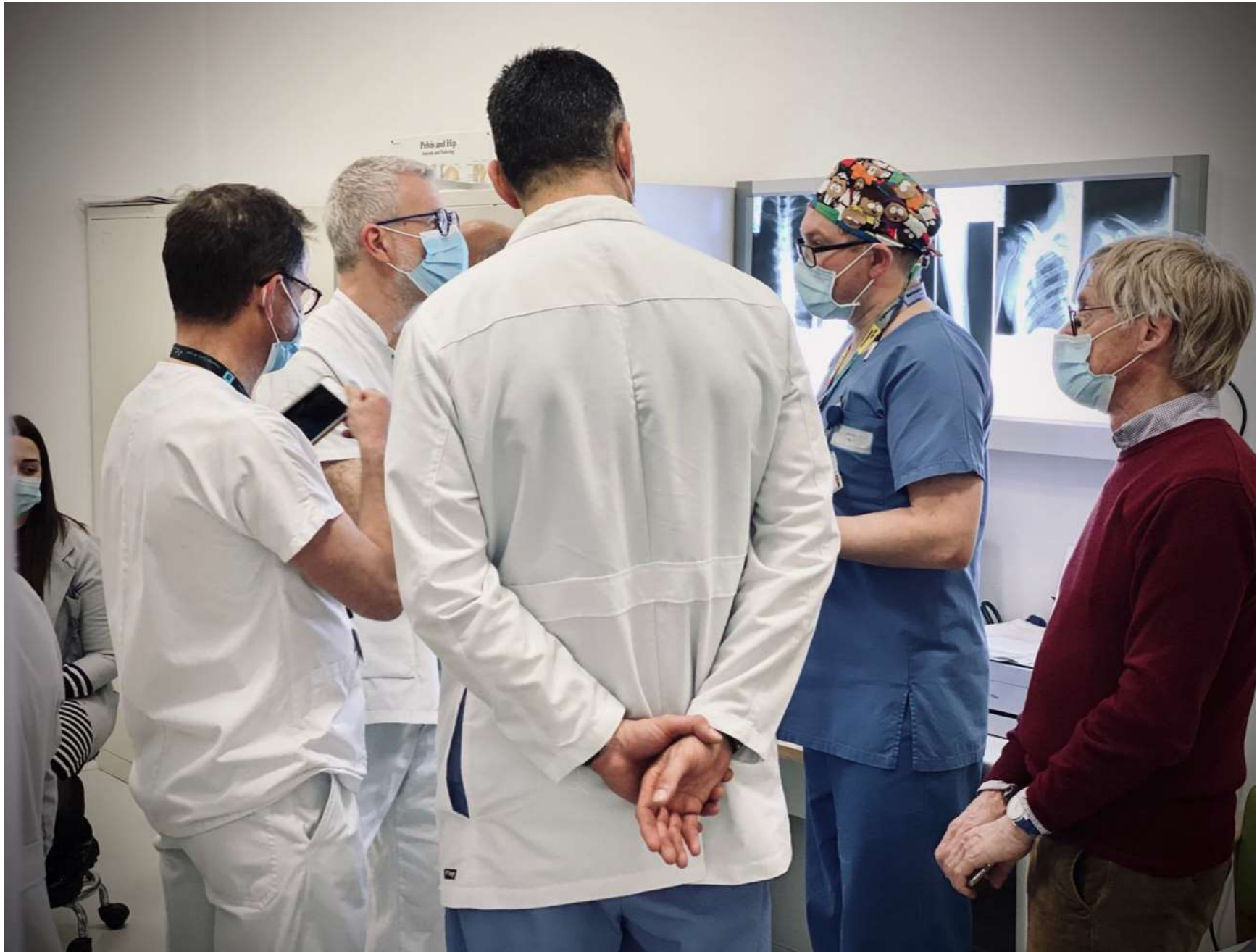Infectious and Tropical Diseases Unit, Croix-Rousse Hospital , Hospices Civils de Lyon, Claude Bernard Lyon1 University, Lyon
Centre International de Recherche en Infectiologie, CIRI, Inserm U1111, CNRS UMR5308, ENS de Lyon, UCBL1, Lyon, France
Clinical officer ESCMID Study group for Non-Traditional Antibacterial therapy (ESGNTA)
Centre de Référence des IOA complexes de Lyon (CRIOAc Lyon)

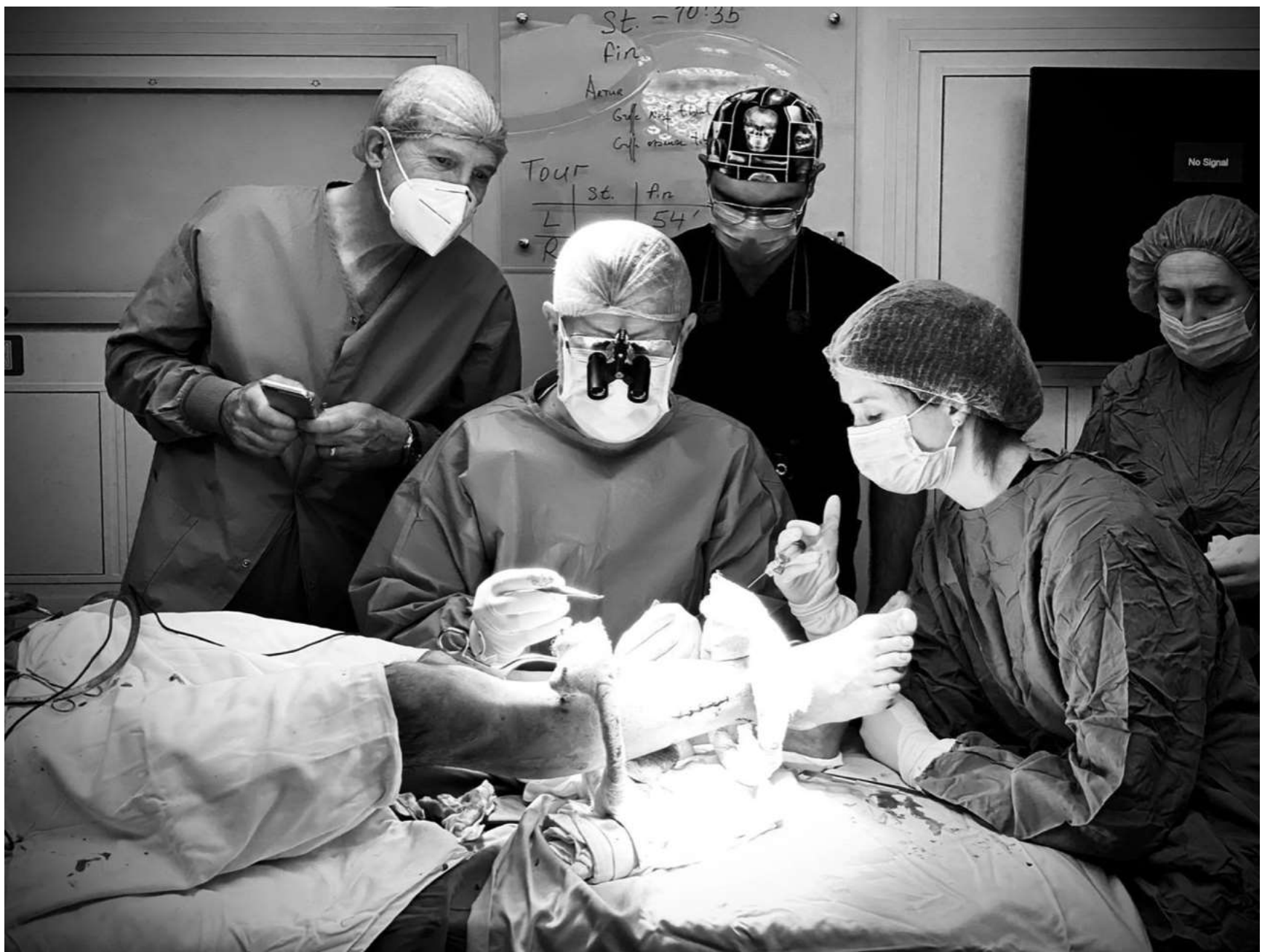



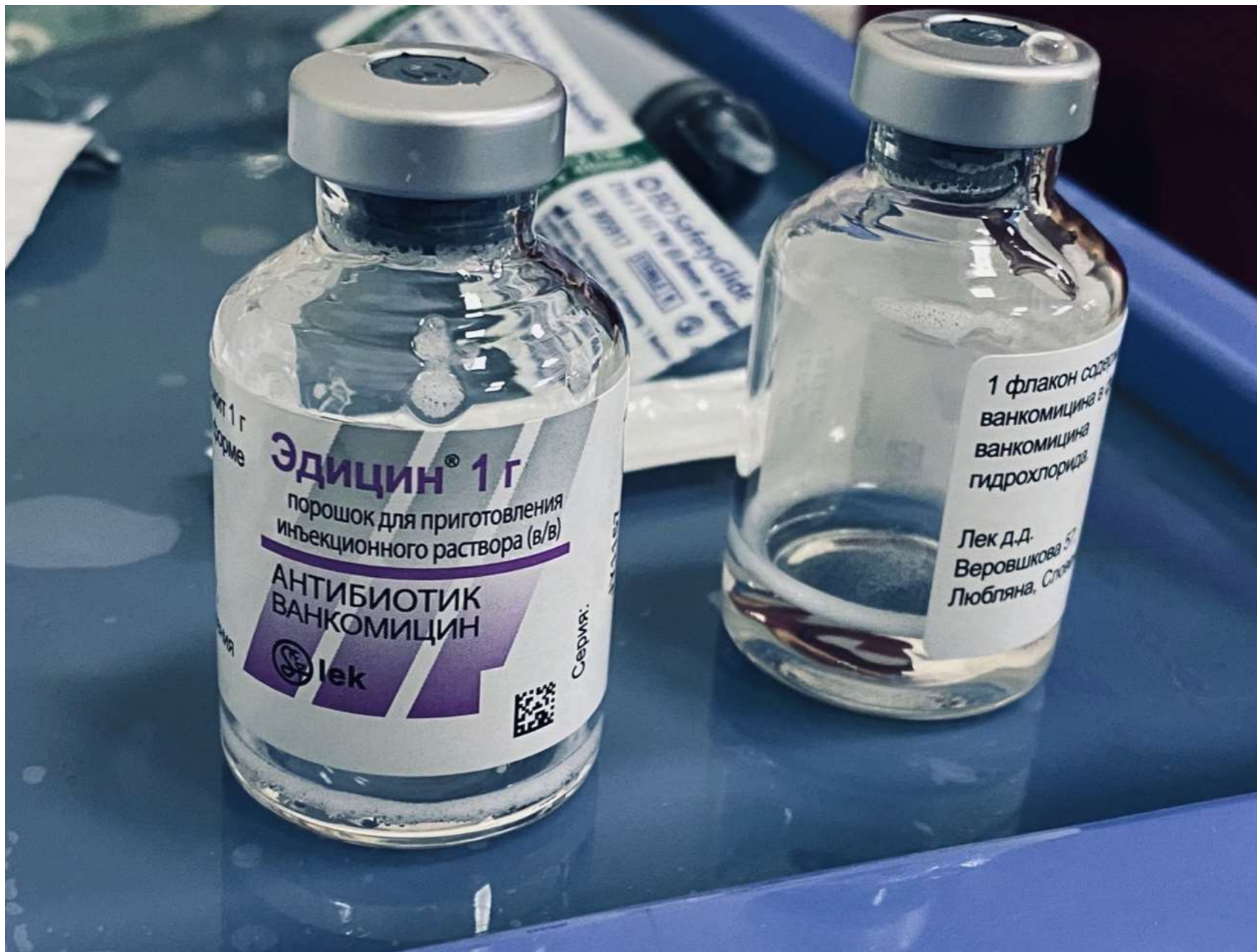




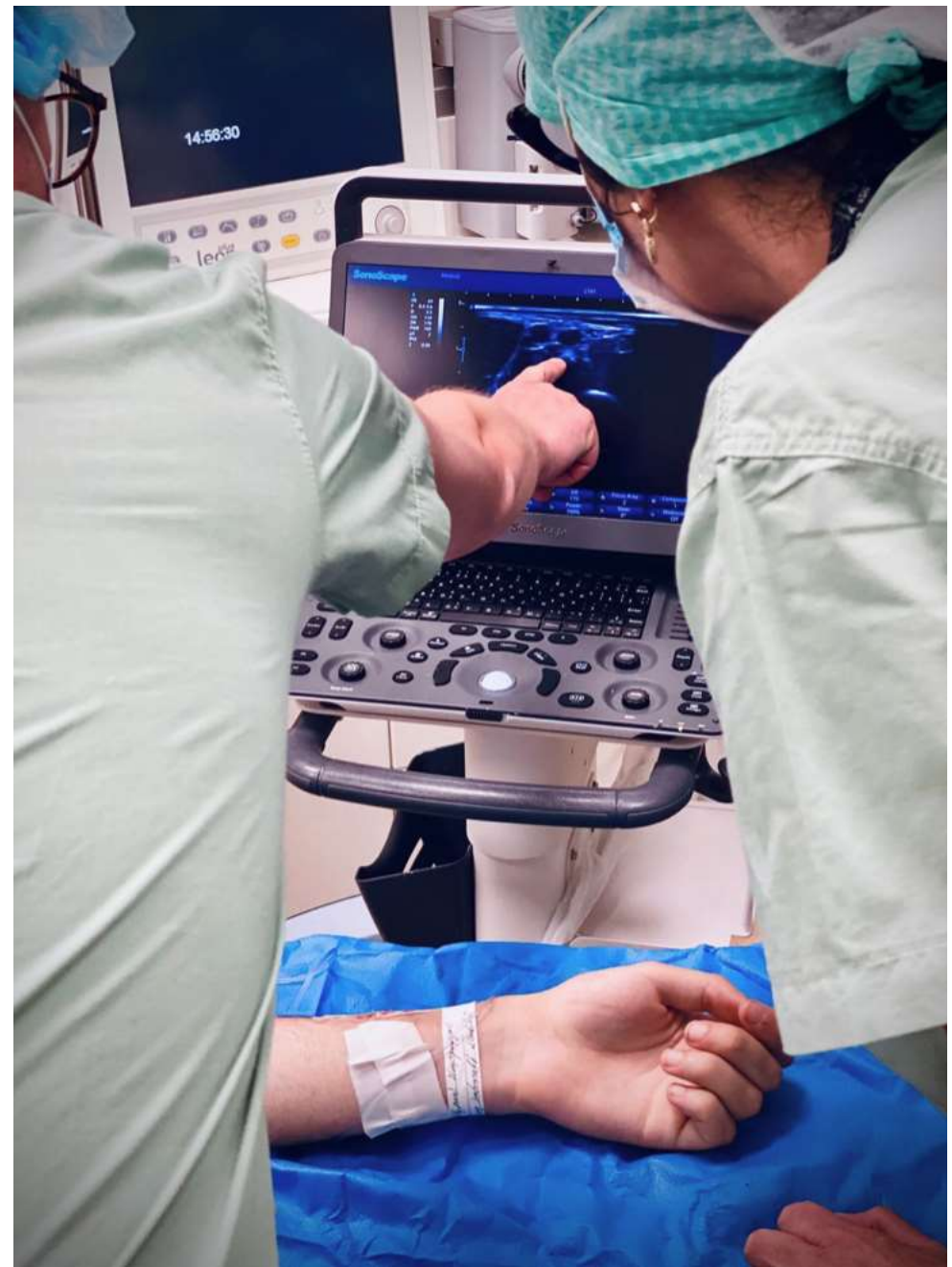
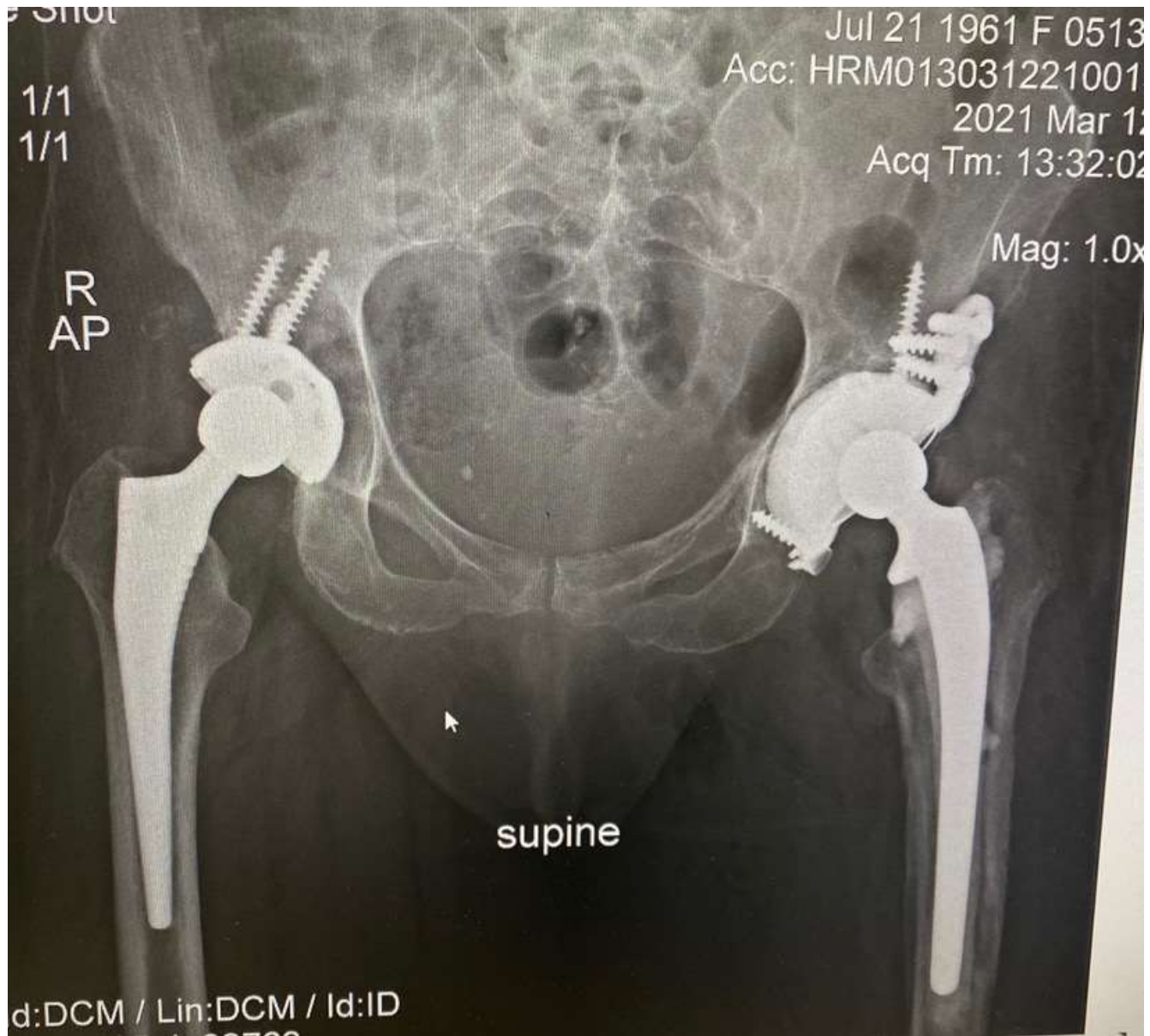



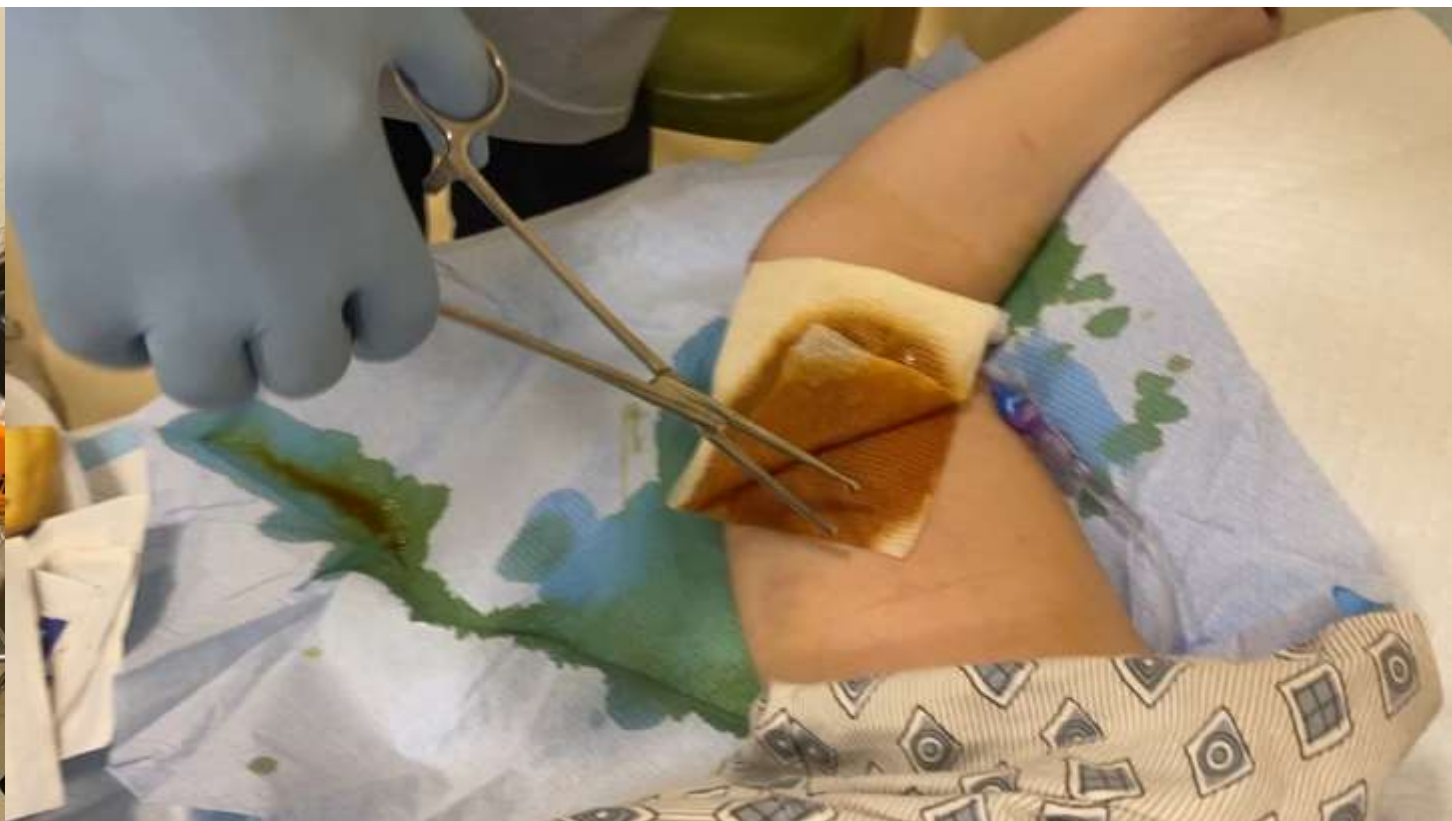


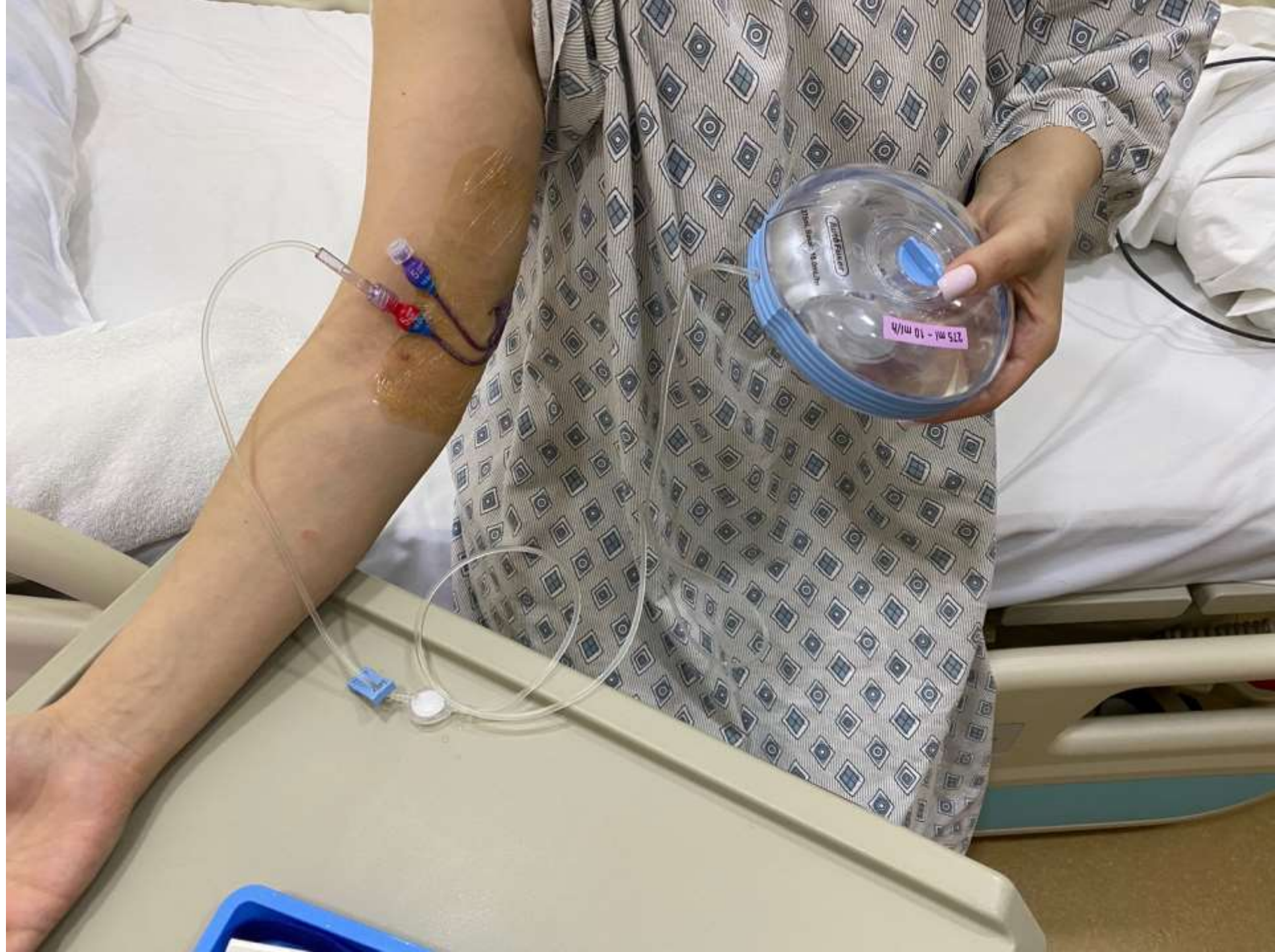
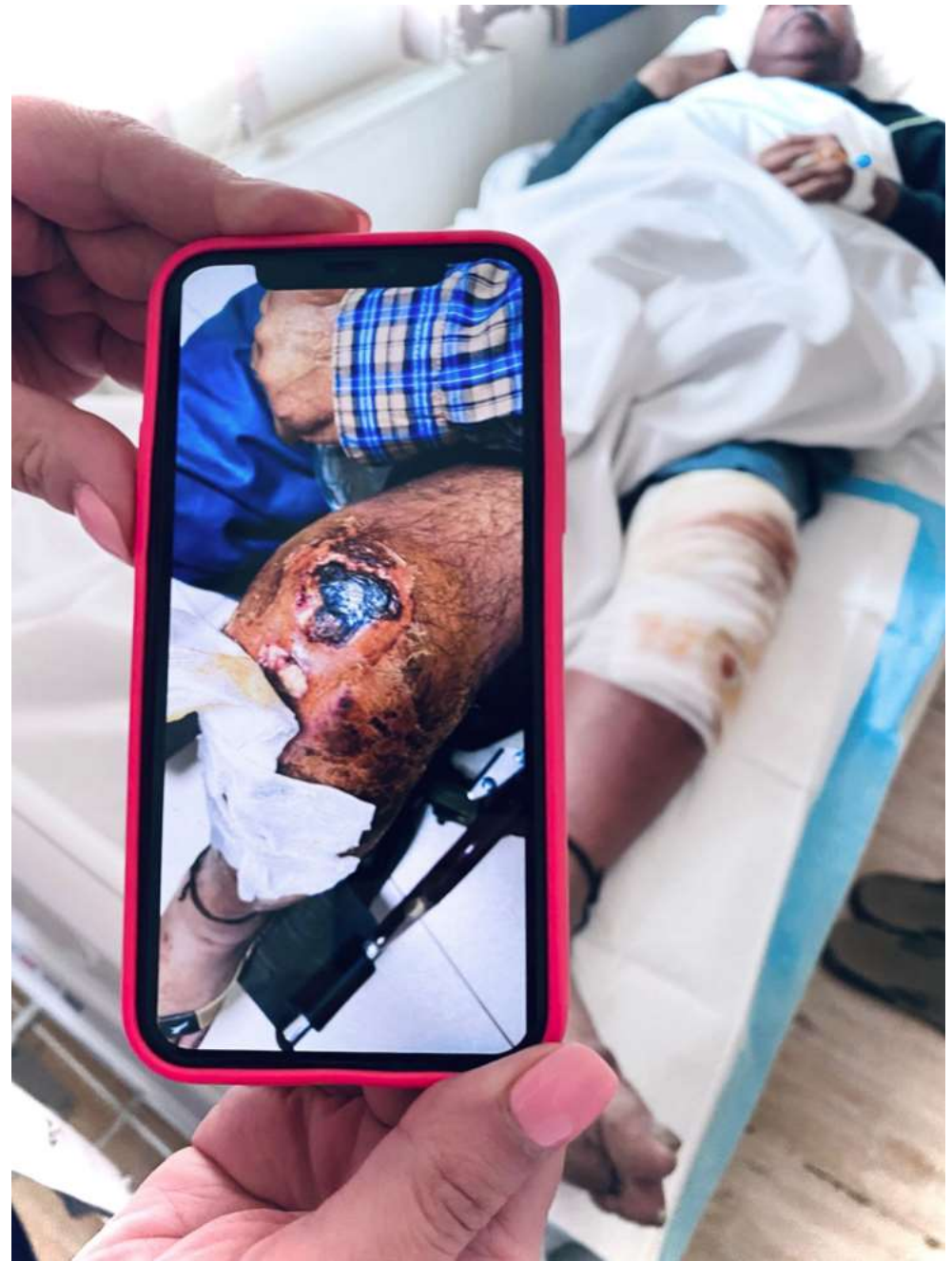


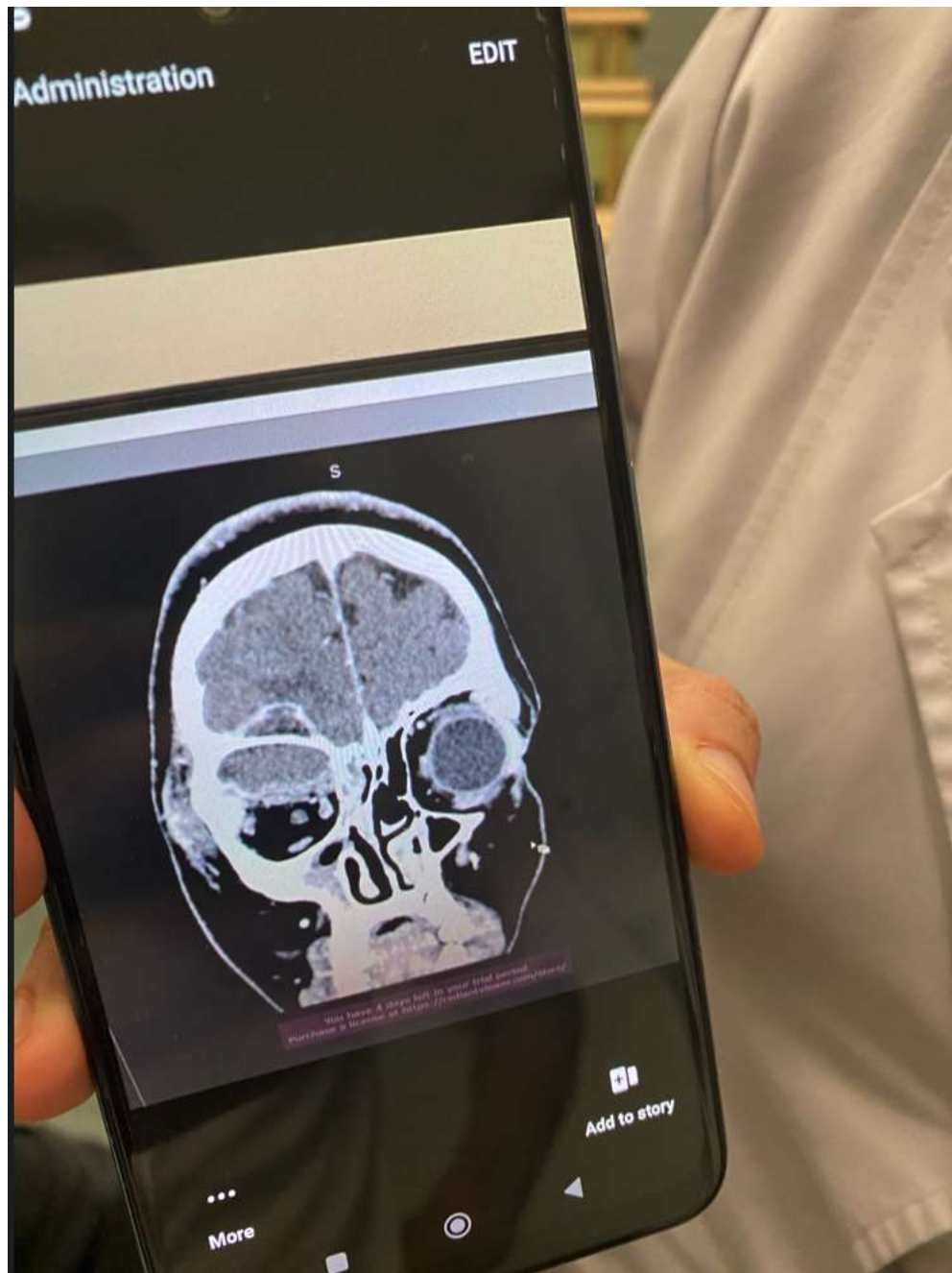













T. Ferry



HCL
HOSPICES CIVILS
DE LYON